

## **Inmunoexpresión de *Indian Hedgehog* en defectos óseos tratados con matriz ósea desmineralizada**

**Audisio, S.A.<sup>1</sup>; Vaquero, P.G.<sup>1</sup>; Cristofolini, A.L.<sup>2</sup> y Merkis, C.I.<sup>2</sup>**

<sup>1</sup>Facultad de Ciencias Veterinarias de la Universidad Nacional de La Pampa. Calle 5 esquina 116, General Pico (6360) La Pampa. [saudisio@vet.unlpam.edu.ar](mailto:saudisio@vet.unlpam.edu.ar)

<sup>2</sup>Facultad de Agronomía y Veterinaria de la Universidad de Río Cuarto.

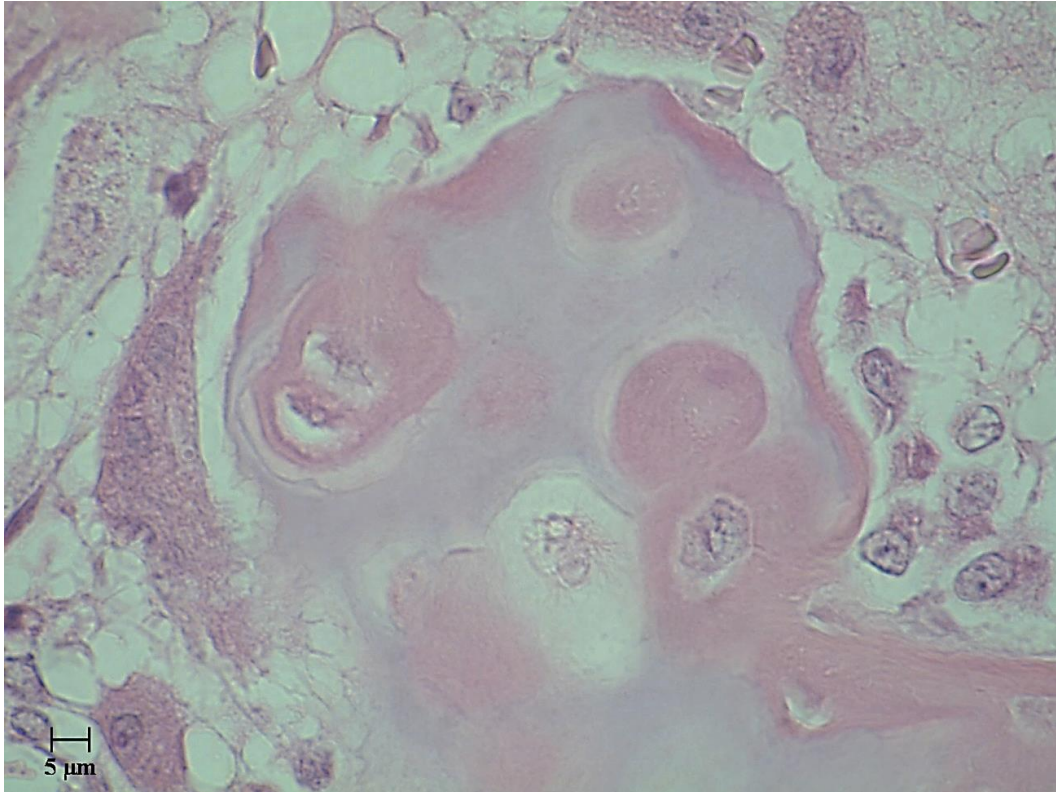
### **RESUMEN**

La reparación de defectos óseos es un desafío terapéutico para la cirugía ortopédica veterinaria, pues el objetivo es restituir la base anatómica y con ella la función mecánica. La matriz ósea desmineralizada (MOD) debido a las propiedades osteoinductoras que posee suele ser empleada para reparar defectos óseos. Por su parte, la proteína *Indian Hedgehog* (Ihh) regula la osificación endocondral de animales jóvenes e interviene en la reparación de fracturas de huesos largos. El proyecto de investigación estudia la expresión de Ihh en la reparación de defectos de huesos largos tratados con MOD. Con ese fin, el estudio se realiza en dos etapas, la primera es reparar defectos óseos con MOD, y la segunda determinar la expresión de Ihh en el proceso de curación. Las/os autores comunican los resultados de la utilización de MOD en el tratamiento de defectos óseos tras emplear 15 conejos a los que les fue practicado un defecto circular en una de las diáfisis femorales, 12 defectos recibieron tratamiento (grupo tratamiento), mientras que los otros 3 defectos no recibieron tratamiento (grupo control). Los animales del grupo tratamiento fueron sacrificados a los 5, 15 y 30 días de haber sido operados en grupos de 4 conejos, el grupo control fue sacrificado a los 30 días. Las porciones de las diáfisis que contenían los defectos fueron procesadas para realizar estudios histológicos con técnicas de tinción con hematoxilina y eosina (HE) e inmunohistoquímica (IHQ) para Ihh. Con la tinción de HE en el grupo tratamiento observamos que a los 5 días en el defecto contenía partículas de MOD rodeadas de células células mesenquimáticas indiferenciadas (CMI) y osteoclastos. A los 15 días los defectos se encontraban rellenos de tejido cuyas células poseen morfología de células osteocondrales, en tanto a los 30 días se observó que los defectos se encontraban reparados con tejido óseo conformado por abundantes trabéculas sobre las que asentaban osteoblastos y contenían osteocitos. Los defectos no tratados no fueron reparados y contenían tejido conectivo. Los resultados observados corresponden a la forma en que se lleva a cabo la proliferación y la diferenciación celular en la reparación de los defectos como resultado del empleo de MOD. La actividad osteoclástica expuso a la proteína morfogénica del hueso (BMP) que contiene la MOD en su interior a las células indiferenciadas que concurren a reparar el defecto. Las observaciones confirman que BMP estimuló la llegada, la proliferación y la diferenciación de CMI en osteoblastos.



**Palabras clave:** Indian Hedgehog, inmunoexpresión, defecto óseo, matriz ósea desmineralizada, hueso.

**Figura N° 1**



Microfotografía proveniente de un defecto en reparación con MOD a los 15 días de tratado. Se observa la conformación de una trabécula en la que se está depositando osteoide sobre el cual se observa un osteoclasto a la izquierda y preosteoblastos y osteoblastos depositados sobre la trabécula ósea.

## **Indian Hedgehog immunoexpression in bone defects treated with demineralized bone matrix**

### **ABSTRACT**

The repair of bone defects is a therapeutic challenge for veterinary orthopaedic surgery since its aim is to restore the body's anatomical basis and with it, its mechanical function. Due to its osteoinductive properties, the demineralized bone matrix (DBM) is often used to repair bone defects. On the other hand, the Indian Hedgehog protein (Ihh) regulates the endochondral ossification in young animals and intervenes in the repair of long bones fractures. This research project studies the expression of Ihh in the repair of long bone defects treated with DBM. The study is carried out in two stages: the first one is concerned with the repair of bone defects with DBM, while the second one seeks to determine the expression of Ihh in the healing process. The authors present the results of the first stage, that is, the use of DBM in the repair of bone defects. Fifteen (15) rabbits were used which were given a circular defect in one of the femoral diaphysis, twelve (12) defects received treatment (treatment group), while the other



three defects were not treated at all (control group). The animals in the treatment group were sacrificed at days 5, 15 and 30 in groups of 4 rabbits; the control group was sacrificed at day 30. The parts of the diaphysis containing the defects were processed for histological studies with a dye which contained hematoxylin and eosin (HE) and immunohistochemistry (IHC) to determine the expression of Ihh. To date, the authors have processed the dyes with HE. They observed that at day 5 the defects in the treatment group had DBM particles surrounded by cells whose phenotype are undifferentiated mesenchymal cells (UMC) and osteoclasts. At day 15 the defects were filled with a tissue whose cells have the morphology of osteochondral cells with osteochondral cells while at day 30 the authors observed that the defects were repaired with bone tissue constituted by plenty of trabeculae on which osteoblasts containing osteocytes settled. The defects which were not treated had connective tissue. The results show the evolution of the repair of the defects based on the use of DBM. The osteoclastic activity exposed the bone morphogenetic protein (BMP) which contains DBM to the UMC which reached the defect to repair it. Our observations confirm that the BMP activity stimulated the arrival, proliferation and differentiation of undifferentiated cells into osteoblasts. Our research project is now at its second phase in which we expect to determine the immunoexpression of Ihh.

**Keywords:** Indian Hedgehog, immunoexpression, bone defect, demineralized bone matrix, bone

