

---

## Mielopatía parasitaria por *Gurltia Paralysans*

---

### RESUMEN

La mielopatía parasitaria por *Gurltia paralysans* es una enfermedad aparentemente sudamericana, y poco conocida. Se trata de un trastorno medular provocado por un parásito que, en su forma adulta, se aloja en las venas espinales de los gatos provocando una hemorragia por sufusión que compromete a la médula de manera variable.

Se ha propuesto que los gatos domésticos son huéspedes accidentales, y que pequeños felinos salvajes como el gato huiña (*Felis guigna*) en Chile, o el gato de las pampas (*Felis geoffroyi*) en Brasil y Argentina, son los verdaderos huéspedes definitivos, alojando al parásito en el pulmón. Es probable que los gatos se infecten ingiriendo pequeños lagartos. Los animales afectados presentan signos típicos de una mielopatía crónica, con grados de afección variables, desde ataxia a paraparesia grave, dependiendo del tiempo de evolución. Las lesiones principales se encuentran entre T10 y L2, con proyección hasta L5-L6. Los gatos afectados residen siempre en áreas rurales, no habiéndose diagnosticado esta parasitosis en ningún sitio urbano. El diagnóstico se establece en base a la historia clínica de mielopatía crónica lentamente progresiva y el hábitat de los gatos enfermos. Recientemente se ha desarrollado una técnica de PCR que permite identificar ADN parasitario en el suero y en el LCR de los gatos afectados. El tratamiento se base en la aplicación de ivermectina, y es tanto más eficaz cuanto más precozmente se comience la terapia.

**PALABRAS CLAVES:** *ataxia*; mielopatía; paraparesia; gatos

---

# ***Parasitic myelopathy by Gurltia Paralysans***

## **ABSTRACT**

Parasitic myelopathy by *Gurltia paralysans* is, apparently, a South American disease, but little is known about it. It is a medullary disorder caused by a parasite that in its adult form, it is lodged in the spinal veins of cats causing a hemorrhage by suffusion that compromises the spinal cord in a variable way.

It has been proposed that domestic cats are accidental guests, and that small wild cats such as the huiña cat (*Felis guigna*) in Chile, or the cat of the pampas (*Felis geoffroyi*) in Brazil and Argentina, are the definitive hosts, housing the parasite in the lung. Cats are likely infected by ingesting small lizards. The affected animals present typical signs of chronic myelopathy, with varying degrees of affection, from ataxia to severe paraparesis, depending on the time of evolution. The main lesions are between T10 and L2, with projection up to L5-L6. The affected cats always live in rural areas, and this parasitosis has not been diagnosed in any urban area. The diagnosis is based on the clinical history of slowly progressive chronic myelopathy and the habitat of sick cats. Recently a PCR technique has been developed that allows the identification of parasitic DNA in the CSF of the affected cats. The treatment is based on the application of ivermectin, and it is most effective if it is implemented early.

**KEY WORDS:** *ataxia* ; myelopathy; paraparesis; cats

Fecha de recepción de original: 1-09-2017

Fecha de aceptación para su publicación: 30-09-2017

---

## Introducción

El conocimiento acerca de las mielopatías felinas se ha incrementado en los últimos años gracias a los estudios de prevalencia, realizados en base a la caracterización histológica de series de muestras postmortem (Bradshaw *et al.* 2004; Marioni-Henry *et al.* 2004, 2008), y a la caracterización imagenológica, a partir de estudios de imágenes por resonancia magnética (IRM) (Gonçalves *et al.* 2009). De acuerdo a estos estudios, las enfermedades inflamatorias/infecciosas son las más frecuentes en esta especie, alcanzando una prevalencia del 32% (Bradshaw *et al.* 2004; Marioni-Henry *et al.* 2004, 2008). Se ha comunicado que el 30-45% de las enfermedades neurológicas atendidos en los gatos del Reino Unido son de origen infeccioso (Gunn-Moore 2005). Existe poca información acerca de mielopatías felinas en Sudamérica. En un estudio retrospectivo de 53 pacientes felinos que concurren a la consulta neurológica en el Hospital de Pequeños Animales de la Facultad de Veterinaria (Universidad de la República; Montevideo 2009-2014) las causas traumatológicas representaron 36% de los trastornos neurológicos, seguidas por las inflamatorias (19%) y las infecciosas (17%) (Benítez *et al.* 2016). Otro estudio correspondiente a la Universidad de Chile concluyó que los trastornos traumatológicos son la causa más frecuente de consulta neurológica en gatos (Agüero 2006). De acuerdo a la experiencia del autor, los gatos constituyen el 8% de los pacientes que acuden a la consulta con signos neurológicos, y las enfermedades inflamatorias/infecciosas representan el 25% de las patologías diagnosticadas (datos no publicados).

La mielopatía parasitaria por *Gurltia paralyans* es una enfermedad aparentemente sudamericana, y poco conocida. El parásito es apenas citado en libros de texto de veterinaria (Jones *et al.* 2000, Maxie y Youssef 2007) o parasitología (Levine 1968, Bowman *et al.* 2002) y, en consecuencia, es desconocido por la mayoría de clínicos, patólogos y parasitólogos veterinarios. Fue descrita inicialmente en Chile por Kurt Wolffhügel y fue denominada *paraplejía parasitaria crural felina* (Wolffhügel 1933, Wolffhügel 1934). Desde su descubrimiento la enfermedad permaneció en el olvido, hasta que se comunicaron nuevos casos en Chile (Gómez *et al.* 2010, Moroni *et al.* 2012), Colombia (Alzate Gómez *et al.* 2011), Uruguay (Rivero *et al.* 2011), Argentina (Guerrero *et al.* 2011) y Brasil (Togni *et al.* 2013).

---

## Definición

La mielopatía parasitaria por *Gurltia paralyans* es un trastorno medular provocado por un parásito que, en su forma adulta, se aloja en las venas espinales de los gatos provocando una hemorragia por sufusión que compromete a la médula de manera variable (Alzate Gómez *et al.* 2011).

## Etiología

*Gurltia paralyans* pertenece al Orden Strongylida, Superfamilia Metastrongyloidea, Familia Angiostrongylidae. Es poco lo que se sabe acerca de la patogénesis de la infección por *G. paralyans*. Se ha propuesto que los gatos domésticos son huéspedes accidentales, y que pequeños felinos salvajes como el gato huiña (*Felis guigna*) en Chile, o el gato de las pampas (*Felis geoffroyi*) en Brasil y Argentina (Togni *et al.* 2013), son los verdaderos huéspedes definitivos, alojando al parásito en el pulmón (Wolffhügel 1933). Es probable que los gatos se infecten ingiriendo pequeños lagartos (Levine 1968). También se han considerado como posibles huéspedes intermediarios o paraténicos a insectos (moscas y escarabajos), moluscos (caracoles o babosas), sapos y roedores (Gómez *et al.* 2010; Moroni *et al.* 2012).

El gusano adulto habita principalmente las venas de la médula espinal y en el espacio subaracnoideo, produciendo meningomielitis, venas varicosas y tromboflebitis (Gómez *et al.* 2010).

## Prevalencia

Se desconoce la verdadera prevalencia de la mielopatía parasitaria por *Gurltia paralyans*. Desde el punto de vista epidemiológico, los individuos afectados residen siempre en áreas rurales, no habiéndose diagnosticado esta parasitosis en ningún sitio urbano (Alzate Gómez *et al.* 2011). En estos lugares la gente suele tener a los gatos para control de plagas, y los animales tienen pleno acceso al exterior, manteniendo sus hábitos de caza. Curiosamente, los nativos de los lugares donde residen los gatos afectados conocen empíricamente desde hace mucho tiempo

---

esta enfermedad, que en Argentina se denomina vulgarmente "*mal de las caderas*".

## ***Manifestaciones Clínicas***

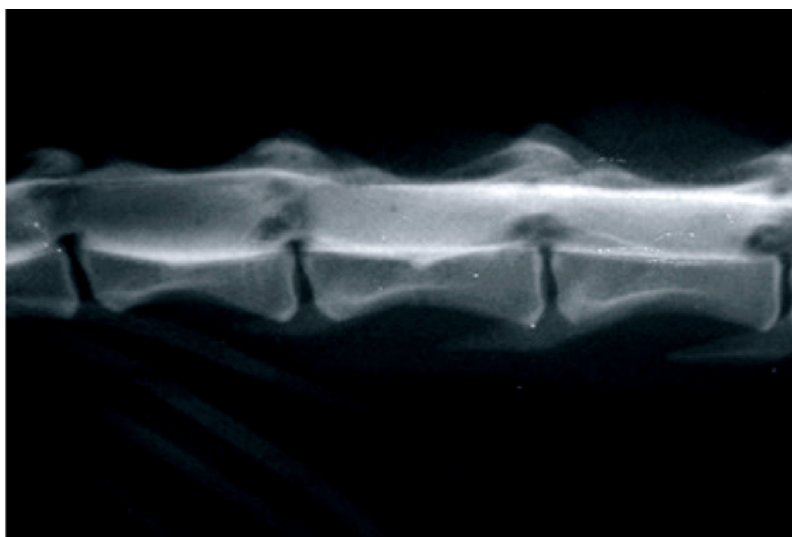
Los gatos afectados presentan signos típicos de una mielopatía crónica, que resultan de la compresión de la sustancia blanca, principalmente del cordón dorsal de la zona toracolumbar y lumbosacra, ocasionada por la proliferación vascular producida por el parásito. Los signos clínicos se inician con la caída de la cola, que nunca vuelve a permanecer erecta, independientemente del humor del gato, atribuido a la disminución del tono muscular de los músculos de la cola. Después de 1 a 3 meses de evolución se observa una ataxia marcada que evoluciona a una paraparesia moderada a grave luego a los 5 o 6 meses (Figura 1), con apoyo plantígrado y "marcha de conejo". Luego de 12 a 18 meses de evolución se observa una paraparesia grave, casi no ambulatoria, atrofia muscular severa, disminución o ausencia de reflejos espinales y, en algunos casos, atonía vesical (Togni *et al.* 2013).



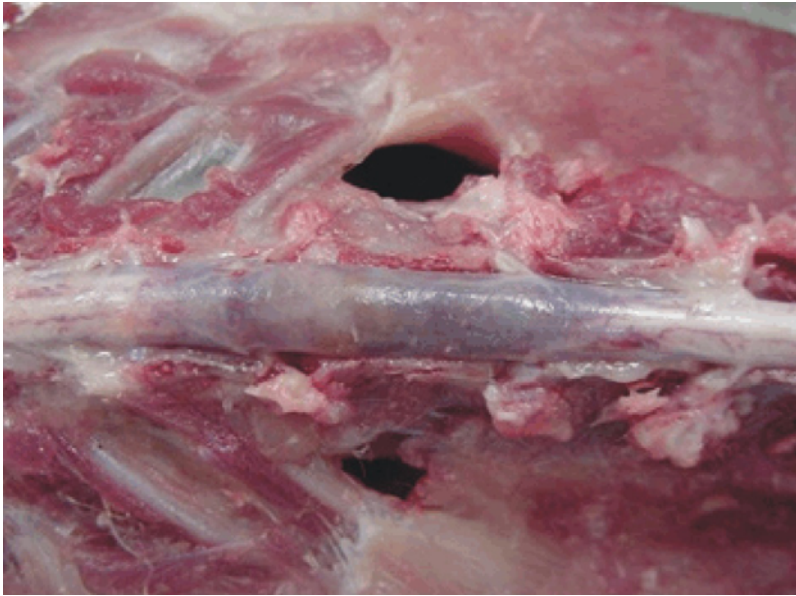**Figura 1:** Gato de 6 meses de edad con paraparesia, proveniente de una zona rural de la Provincia de Buenos Aires (Argentina), con sospecha de mielopatía por *Gurltia paralysans*.

---

Las lesiones principales se encuentran entre T10 y L2, con proyección hasta L5-L6 (Alzate Gómez *et al.* 2011). Al examen macroscópico se observa edema generalizado y marcada congestión leptomeníngea en las regiones torácica caudal y lumbosacra (Figura 2 A). En algunos casos pueden verse los nematodos adultos en los vasos periféricos submeníngeos de la médula espinal (Aguirre Carmona 2013). Microscópicamente siempre se observa al nematodo adulto (Figura 2 B) y huevos en diferentes etapas de desarrollo en los vasos sanguíneos de la médula espinal, especialmente en la sustancia blanca y en el espacio subaracnoideo (Gómez *et al.* 2010).



**Figura 2: A.** Examen macroscópico de la médula espinal lumbar de un gato afectado por *Gurltia paralyzans*. Puede notarse el edema generalizado y la marcada congestión leptomeníngea. Gentileza del Dr. Gildardo Alzate Gómez (Antioquía, Colombia).



**Figura 2: B.** Presencia del parásito adulto en la luz de un vaso espinal submeníngeo, con manguitos perivasculares a predominio linfocitario. Gentileza del Dr. Gildardo Alzate Gómez (Antioquía, Colombia).

La presencia del parásito y su migración producen trastornos circulatorios (hemorragia, congestión e hiperemia) e inflamatorios asociados (manguitos perivasculares con infiltración linfocitaria crónica), principalmente en la sustancia blanca (Alzate Gómez *et al.* 2011; Rivero *et al.* 2011; Aguirre Carmona 2013; Togni *et al.* 2013). Los vasos sanguíneos se encuentran sinuosos y dilatados, con presencia de trombos asociados; se observan alteraciones compensatorias tales como hipertrofia de la túnica media e hiperplasia de la adventicia y alteraciones reparadoras, como fleboesclerosis. La lesión vascular se presenta como una dilatación venosa (várice venular), que probablemente ocurre a consecuencia de la obstrucción provocada por la presencia del parásito, que resulta en éstasis sanguíneo y aumento de la presión vascular (Togni *et al.* 2013). Los parásitos en los vasos sanguíneos, asociados a los trombos y a la isquemia, causan necrosis del tejido medular subyacente (Togni *et al.* 2013). Los segmentos medulares más afectados son los lumbares y lumbosacros, con menor compromiso de los torácicos (Alzate Gómez *et al.* 2011; Gómez *et al.* 2010; Guerrero *et al.* 2011; Moroni *et al.* 2011; Rivero *et al.* 2011; Togni *et al.* 2013). No existen comunicaciones

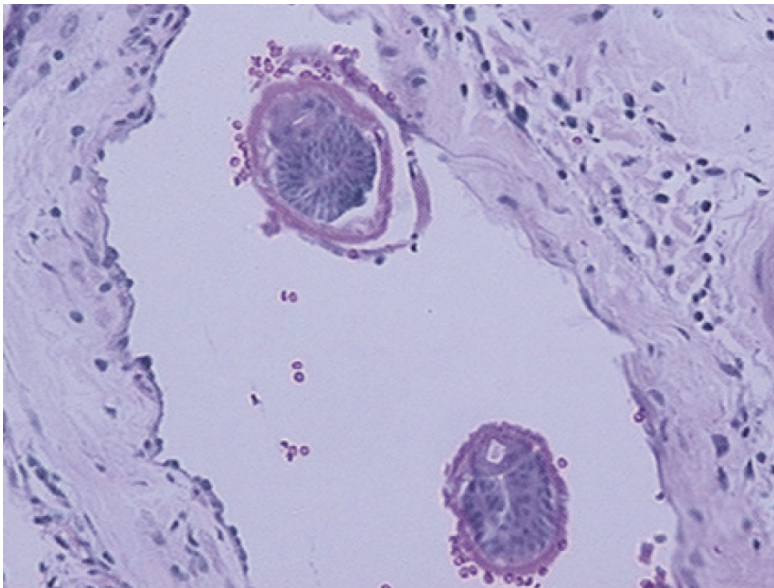


de alteraciones cervicales o encefálicas. La distribución específica de las lesiones de la médula espinal puede indicar una vía de migración específica del parásito (Mieres *et al.* 2013).

## Diagnóstico

El diagnóstico se establece en base a la historia clínica de mielopatía crónica lentamente progresiva y el hábitat de los gatos afectados. Por otra parte, si hubiera varios animales conviviendo, más de uno presenta signos clínicos, que pueden reflejar grados variables de anormalidad ambulatoria en los miembros pelvianos, desde ataxia a paraparesia severa.

La mielografía puede mostrar tumefacción de la médula espinal, pero este hallazgo es inespecífico (Figura 3). Recientemente, a partir de la secuenciación genética del parásito, se ha desarrollado una técnica de PCR que permite identificar ADN parasitario en el suero y en el LCR de los gatos afectados (Gómez *et al.* 2015). El diagnóstico definitivo se establece por los hallazgos de necropsia.



**Figura 3:** Mielografía obtenida de un gato con *Gurltia paralyzans*. Puede observarse la notoria tumefacción medular. Gentileza del Dr. Gilardo Alzate Gómez (Antioquía, Colombia).



---

## ***Diagnóstico diferencial***

El diagnóstico diferencial debe contemplar las posibles causas de mielopatía de inicio insidioso y curso lentamente progresivo (por ejemplo, causas neoplásicas o degenerativas) de acuerdo al empleo del acrónimo VITAMIN D (Bradshaw *et al.* 2004; Garosi 2004; Marioni-Henry *et al.* 2004; Jaggy 2005). Los gatos pueden afectarse a cualquier edad, y esta variable depende fundamentalmente si han nacido en el sitio donde el parásito es endémico, o si han llegado allí de adultos.

## ***Tratamiento***

Los animales afectados responden al tratamiento con ivermectina; cuanto más tiempo se demora en instaurar el tratamiento menor es la recuperación, por la gravedad de las lesiones vasculares y compresivas instaladas en la médula espinal (Alzate Gómez *et al.* 2010).

## ***Bibliografía***

1. Agüero L. Estudio epidemiológico retrospectivo de las principales patologías en caninos y felinos y de variables administrativas. Hospital Clínico Veterinario, Universidad de Chile. 2006. Disponible en: [repositorio.uchile.cl/handle/2250/130981](http://repositorio.uchile.cl/handle/2250/130981).
2. Aguirre Carmona FD. Análisis histopatológico de la médula espinal en gatos domésticos (*Felis catus*) con paraparesia/paraplejía producida por *Gurltia paralyans*. Tesis de grado. Universidad Austral de Chile, Valdivia, 2013.
3. Alzate Gómez, G., Aranzazu Taborda, D., Alzate, G., & Chaparro Gutiérrez, J. J. (2011). Domestic cat paraplegia compatible with *Gurltia paralyans* nematode. First cases reported in Colombia. *Revista Colombiana de Ciencias Pecuarias* 2011;24(4):663-669.
4. Benítez C, Olivera J, Delucchi L. Estudio de la consulta neurológica felina en el Hospital de la Facultad de Veterinaria durante el período enero 2009 a diciembre 2014. *Veterinaria (Montevideo)* 2016;52(204):4-10.
5. Bowman DD, Hendrix CM, Lindsay DS, Barr SC. *Feline Clinical Parasitology* 2002. Iowa State University, Ames; pp:272-273.

- 
6. Bradshaw J.M., Pearson G.R., Gruffyd-Jones T.J. 2004. A retrospective study of 286 cases of neurological disorders of the cat. *J. Comp. Pathol.*131:112-20.
  7. Garosi L. 2004. En: Platt SR, Olby NJ (eds.). *Lesion localization and differential diagnosis. BSAVA Manual of canine and feline neurology* (3rd ed.). Replika Press Pvt.Ltd., India. pp 24-34.
  8. Gómez M, Mieres M, Moroni M, Mora A, Barrios N, Simeone C, Lindsay DS. Meningomyelitis due to nematode infection in four cats. *Vet Parasitol* 2010;170:327-330.
  9. Gómez M, Lopez F, Hermosilla C, Hirzmann J, Taubert A, Mieres M, Moroni M, Muñoz P, Morera F, Acosta-Jamett G. Evaluation of a PCR method for the detection of *Gurltia paralyans* in serum and CSF in domestic cats. [Abstract] . *J Vet Inter Med* 2015;29(5):1431-1432.
  10. Gonçalves R, Platt S, Llabres-Diaz, et al. Clinical and magnetic imaging findings in 92 cats with clinical signs of spinal cord disease. *J Feline Med Surg* 2009;11(2):53-9.
  11. Guerrero I, Paludi A, Saumell L. Primera descripción en Argentina de *Gurltia paralyans* en un felino doméstico. 2011. Tesina MV, Universidad Nacional del Centro de la Prov. Buenos Aires, Tandil, Argentina.
  12. Gunn-Moore D. Infectious Diseases of the Central Nervous System. *Vet Clin Small Anim* 2005;35:103-128
  13. Jaggy A. 2005. Neurologische Untersuchung beim Kleintier. En: *Atlas and Textbook of Small Animal Neurology*. Schlutersche Verlag, Hannover, Germany. p 30.
  14. Jones TC, Hunt RD, King NW. *Patologia Veterinária*. 6ª ed. 2000; Manole, São Paulo.
  15. Levine ND. *Nematode parasites of domestic animals and of man*. 1968; Burgess Publ. Co, Minneapolis.
  16. Marioni-Henry K, Vite C.H., Newton A.L., Van Winkle T.J. 2004. Prevalence of diseases of the spinal cord of cats. *J. Vet. Intern, Med.* 18:851-858.
  17. Marioni-Henry K, Van Winkle TJ, Smith SH, et al. Tumors affecting the spinal cord of cats: 85 cases (1980-2005). *J Am Vet Med Assoc* 2008;232:237-43.
  18. Maxie MG, Youssef S. Nervous system, p.281-457. In: Maxie M.G. (Ed.). *Jubb, Kennedy, and Palmer's Pathology of Domestic Animals*. Vol.1-3. 5ª ed. 2007; Saunders Elsevier, Philadelphia.

- 
19. Mieres M, M Gómez, M Rojas, C Lillo, G Acosta, M Moroni, P Muñoz, R Wiegand. Clinical, imaging, and pathologic characteristics of *Gurltia paralyisans* myelopathy in domestic cats from Chile. A neuroparasite in Domestic Felines. *Vet Radiol Ultrasound* 2013;54:237-244.
  20. Moroni M, Muñoz P, Gómez M, Mieres M, Rojas M, Lillo C, Aguirre F, Acosta-Jamett G, Kaiser M, Lindsay DS. *Gurltia paralyisans* (Wolffhügel, 1933): Description of adults and additional case reports of neurological disease in three cats from southern Chile. *Vet Parasitol* 2012;184:2-4.
  21. Rivero R, Matto C, Adrien ML, Nan F, Bell T, Gardiner C. Parasite meningo-myelitis in cats in Uruguay. *Revta Bras Parasitol Vet* 2011;20:259- 261.
  22. Togni M, Panziera W, Souza TM, Oliveira Filho JC, Mazzanti A, Barros CS, Figuera RA. Aspectos epidemiológicos, clínicos e anatomopatológicos da infecção por *Gurltia paralyisans* em gatos. *Pesq Vet Bras* 2013;33:363-371.
  23. Wolffhügel K. Paraplegia cruralis parasitaria felis causada por *Gurltia paralyisans* nov. gen., nov. sp. (Nematodes). *Revta Chilena Hist Nat* 1933;37:190-192.
  24. Wolffhügel K. Paraplegia cruralis parasitaria felis durch *Gurltia paralyisans* nov. gen. nov. sp. (Nematoda). *Ztsch. Infektionskr. Haustiere* 1934;48:28-47.