

SISTEMA TEGUMENTARIO DEL GUANACO (*Lama guanicoe*).

Lacolla, D.V.¹; von Lawzewitsch, I.²

RESUMEN

Se estudiaron muestras de diferentes zonas cutáneas de guanacos adultos (*Lama guanicoe*), previamente procesadas mediante técnicas para microscopía óptica. Las características diferenciales entre las distintas zonas fueron observadas con relación al espesor de la piel en general, a la abundancia de las glándulas anexas y folículos pilosos, y fundamentalmente a la distribución de estos últimos y a su disposición en grupos foliculares de tamaño variable según la zona considerada. Se apreció que estos grupos contenían mayor número de folículos en la piel de la cabeza. En muchos casos se destacaron en estas agrupaciones folículos principales y secundarios.

Palabras clave: Camélidos, guanaco, piel, histología.

SUMMARY

Samples of different cutaneous areas of mature gumps were studied, previously processed by means of technics for optic microscopy. The differential characteristics among the different areas have observed them in relation to the thickness of the skin in general, to the abundance of the annexed glands and follicles pilosos, and fundamentally to the distribution of these last ones and at your disposal in follicular groups of variable size according to the considered area. It was observed that these groups contained bigger number of follicles in the skin of the head. In many cases they stood out in these groupings main and secondary follicles.

Key words: Camelids, gumps, skin, histology.

INTRODUCCIÓN

Las características histológicas de la piel del guanaco (*L. guanicoe*) son similares a las de otras especies, según citan Ciprián Rodríguez (1993) y Arana Benavidez (1972) en llama y alpaca, Chambilla Farfán (1983) en

llama, Dougbab (1984) en dromedario, Fowler (1988); Lacolla y von Lawzewitsch (1993), en camélidos sudamericanos en general, Calvo (1978) en ovinos, Banks (1986), Bacha. y Wood (1991), Calhoun y

¹ *Histología. Fac. Cs. Vet. UNLPam. Calle 5 y 116 (6360) General Pico. La Pampa. E-mail decanato@vet.unlpam.edu.ar*

² *Histología y Embriología. Fac. Cs. Vet. UBA. Chorroarín 280. Cap. Fed.*

Stinson (1960), Monteiro-Riviere et al. (1993) en especies no productoras de fibras. En todos los casos se detallan sutiles variaciones de la epidermis y de la dermis y en el número y distribución de los folículos pilosos y glándulas cutáneas en las diferentes especies. Debido a la importancia potencial del guanaco como especie productora de fibra y cuero, se describen las características histológicas de la piel de estos animales.

MATERIALES Y METODOS

Se utilizaron para el presente trabajo muestras obtenidas entre los años 1986 y 1997 de guanacos adultos. Se tomaron, por punción biopsia, muestras de 20 animales. Los lugares donde se recolectaron los materiales fueron los siguientes:

Trelew, Pcia. de Chubut (4 ejemplares); Puerto Madryn, Pcia. de Chubut (4); González Moreno, Pcia. de Buenos Aires (5); Río Colorado, Pcia. de Buenos Aires (2); San Guillermo, Pcia. de San Juan (2); Belén, Pcia. de Catamarca (3).

Se obtuvo material de diferentes zonas cutáneas:

Cabeza: frente, carrillos, labio, orejas, porción superior del cráneo, zona intermaxilar. Cuello: porciones laterales del tercio superior, medio e inferior; zonas dorsales y ventrales. Tronco: zona pectoral; zona escapular; zona del costillar (superior, media e inferior); ijares; dorso (cruz, espalda y grupa); vientre y zonas ventrales (zona límite entre costados vientre, pliegues axilares e inguinales, vientre propiamente dicho). Miembros: zonas proximales (caras externas e internas).

El material obtenido fue acondicionado para la posterior aplicación de técnicas habituales para microscopía óptica, según citas bibliográficas clásicas (Lilie, 1954; Luna, 1954; Martoja, 1970).

El material fue procesado según la técnica de inclusión en parafina siguiendo las técnicas originales. Debido a la dificultad de trabajar con piel (es un órgano formado por la conjunción de sustancias muy duras, como las que forman las fibras pilosas y la queratina de la epidermis; sustancias duras, como las que constituyen la dermis; y sustancias blandas, tal como son en general las que forman los tejidos subcutáneos) se incluyó el material en paraplast y, previamente, para la deshidratación, se disminuyó al máximo la permanencia del material en los alcoholes a los efectos de evitar su excesivo endurecimiento.

Los cortes fueron tratados según distintas técnicas entre las que citamos: Hematoxilina-eosina, P.A.S. (Periodic acid Schiff), Reticulina, Orceína y diversos Tricrómicos.

RESULTADOS

Como en otras especies, la piel del guanaco consta de epidermis y dermis, apoyando este último estrato, sobre la hipodermis, de constitución variable según la zona en cuestión.

El espesor total de la piel es muy variable y oscila entre 0,5 mm a 4,0 mm, medidas con calibre (ver Figura Nro. 1) a partir de muestras obtenidas posteriormente al cuereado de los animales. Las medidas obtenidas con microscopio, donde exactamente se midieron la epidermis y la dermis arrojaron valores del orden de 1 mm a 2 mm. En ambos casos los mayores espesores se encontraron en la cabeza y en el cuello (ver Figura Nro. 1)

La epidermis es en general delgada y está constituida por los típicos estratos correspondientes a un epitelio plano estratificado queratinizado:

Estrato basal: capa celular apoyada sobre la dermis, formada por células cilíndricas de núcleo oval y cromatina puntillada; el citoplasma es escaso y los límites intercelulares poco visibles. Se aprecian figuras de

mitosis. Se observan células cargadas de gránulos.

Estrato espinoso: células de disposición paralela a la superficie cutánea. Se observan los límites intercelulares y las "espinas" correspondientes a desmosomas. Solamente aparece desarrollado en zonas de piel gruesa como en la cabeza.

Estrato granuloso: constituido por células de disposición paralela a la superficie cutánea. Es el más difícil de observar en casi todas las zonas; en algunas, donde la epidermis es muy delgada (ver Figura Nro. 2), solamente se aprecian algunas células con gránulos por debajo de la queratina.

Estrato córneo: es delgado y está formado por células muertas que constituyen la queratina. Comprende aproximadamente el 20% del espesor de la epidermis.

El espesor de la epidermis varía según las diferentes zonas cutáneas, pero en general es muy delgada y no se pueden siempre evidenciar los 4 estratos nombrados, salvo en la cabeza, donde se aprecian todos. En el resto del cuerpo constituye una lámina formada por 2 o 3 capas celulares y correspondería hablar entonces de estratos: basal, intermedio (que incluiría a los estratos espinoso y granuloso) y córneo (ver Figuras Nros. 3 y 4).

Figura Nro. 1. Tabla que muestra los diferentes espesores de la piel de *L. guanicoe* medidos con calibre (M.C.), que incluye parte de los tejidos hipodérmicos y con microscopio (M.M.). Los valores están expresados en milímetros.

ZONA CUTANEA	M.C.	M.M.
CABEZA	3,0	1,590
AXILA	0,8	1,286
INGLE	1,0	1,037
VIENTRE	1,2	1,301
CARA INT. MUSLO	1,2	1,103
CUELLO	3,5	1,643
ESCAPULA	1,1	1,122
DORSO	1,2	1,177
COSTILLAR	1,1	1,138

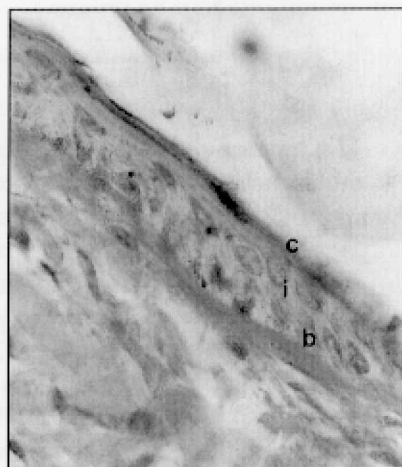
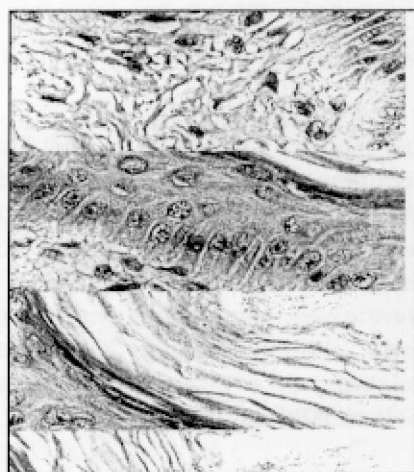La superficie de unión dermo - epidérmica no es lisa sino que presenta numerosas ondulaciones pequeñas que servirían de anclaje entre ambos tejidos, aunque esta función estaría llevada a cabo por los folículos pilosos, que al ser estructuras epidérmicas pero estar enclavadas dentro de la dermis, cumplirían a la perfección esta función de sostén.

Las técnicas de P.A.S. y reticulina, permiten observar la presencia de fibras reticulares en el tejido conectivo subepidérmico, que separan la epidermis de la dermis y constituyen una típica membrana basal. La misma es sumamente delgada y no presenta características diferenciales de relevancia.

Figura Nro. 2. Tabla que muestra el espesor de la epidermis y de la capa córnea en diferentes sectores cutáneos. Los valores están expresados en μm . En los valores de la columna EPIDERMIS (TOTAL), se incluyen también los de la capa de queratina.

ZONA CUTANEA	EPIDERMIS (TOTAL)	QUERATINA
FRENTE	60,0	13,0
CARRILLO	37,2	11,7
AXILA	19,0	4,2
INGLE	20,7	5,0
VIENTRE	19,6	4,8
CARA INT. MUSLO	17,0	4,4
CUELLO	18,0	4,9
ESCAPULA	18,6	4,2
DORSO	19,1	5,0
COSTILLAR	18,4	4,8
GRUPA	16,2	4,8

Fig. Nro. 3. A: Microfotografía de piel de guanaco. Zona cutánea del carrillo. Epidermis gruesa. Hematoxilina - eosina. x630. B: Microfotografía de piel de guanaco. Zona cutánea axilar. Epidermis delgada. c: estrato córneo, i: estrato intermedio, b: estrato basal. P.A.S. x1000.




La dermis no presenta características especiales diferenciales. Se pueden describir, como en otras especies, una zona papilar y otra reticular. La zona papilar es superficial y se relaciona con la epidermis. Debe su nombre a las papilas conectivas que se introducen entre los pliegues de la epidermis, aunque en el guanaco, como en todas las especies animales con gran cantidad de fibras pilosas (lana o pelo), los pliegues no son tan evidentes y su función, de sostén, estaría realizada por la gran cantidad de folículos pilosos presentes. Esta zona está constituida por tejido conectivo laxo, que rápidamente se va haciendo denso hacia la profundidad, y es sumamente vascularizado. Se notan gran cantidad de fibras colágenas formando haces finos y reticulares. Entre la epidermis y la dermis se describe una clásica membrana basal. La zona reticular es profunda y está formada por grandes haces de tejido

conectivo que corren en diferentes direcciones. Esta zona soporta a los anexos cutáneos tales como los folículos pilosos y las glándulas de la piel, como así también a los grandes vasos sanguíneos que se capilarizan en la dermis superficial.

Existen en los guanacos dos tipos de folículos pilosos: principales y accesorios. Los primeros son poco abundantes, de gran tamaño y dan origen a fibras completas (pelo). Los accesorios son muy frecuentes, más pequeños y pueden dar origen a fibras completas o incompletas (lana).

Es habitual que los folículos se distribuyan formando agrupaciones formadas por varios folículos accesorios y en algunos casos un folículo principal, que en general se ubica en posición excéntrica en la agrupación. Esto es típico sobre todo en la cabeza donde las agrupaciones están formada por numerosas unidades (ver Figura Nro. 4).

Fig. Nro. 4. Microfotografía de piel de guanaco. Zona cutánea de la cabeza, corte transversal. Agrupaciones foliculares. Hematoxilina – eosina. x40. Los grupos foliculares poseen un músculo erector que se inserta en la capa de tejido conectivo que rodea a toda la agrupación, o bien en la vaina conectiva que cubre al folículo principal.



El número de folículos es variable según la zona corporal y oscila entre 2000 y 8000 por cm². El número de folículos por agrupación es variable según la zona cutánea; pueden existir

folículos sueltos, tal como ocurre en el cuello, dorso y miembros, o bien formar agrupaciones con más de 30 unidades.

Figura Nro. 5. Cuadro que muestra el número total de folículos (principales y accesorios), por cm² de superficie cutánea según las diferentes zonas.

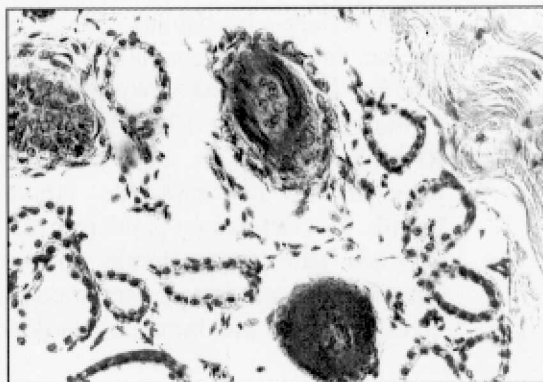
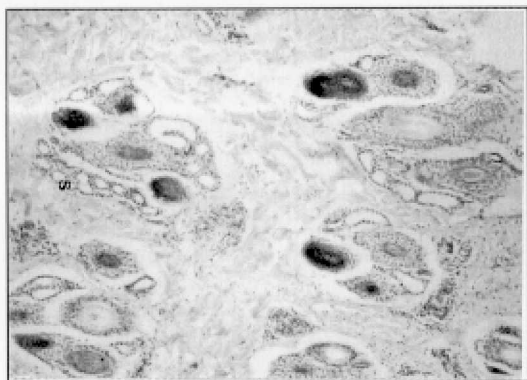
ZONA CUTANEA	NRO. DE FOLÍCULOS
FRENTE	8.090
CARRILLO	7.200
AXILA	2.700
INGLE	2.545
VIENTRE	2.500
CARA INTERNA DEL MUSLO	3.200
CUELLO	6.600
ESCAPULA	6.750
DORSO	4.350
COSTILLAR	3.500
GRUPA	5.990

Glándulas sudoríparas y glándulas sebáceas

Las glándulas sudoríparas comunes son simples y glomerulares. Su porción secretora es de ubicación muy profunda (ver fig. Nro. 6). Normalmente se encuentra una por agrupación folicular y vuelcan su secreción, que es de tipo apócrina, en

la zona de unión entre el folículo y la epidermis. El adénomero están tapizado por un epitelio cúbico simple (ver Figura 6 B) y el conducto excretor es recto y está compuesto por un epitelio cúbico biestratificado (ver Figura Nro. 7). Existen glándulas sudoríparas especiales en las formaciones córneas digitales.

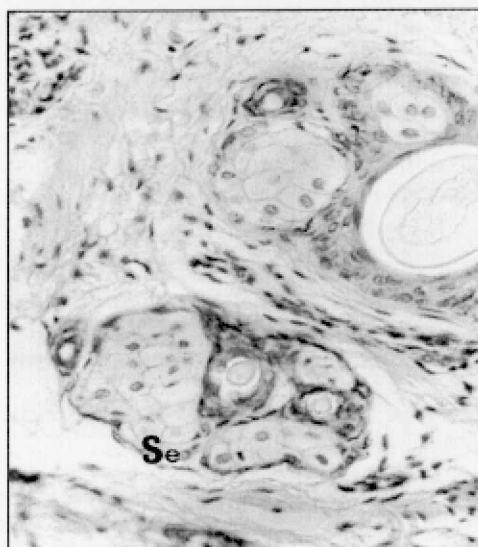
Fig. Nro. 6. A. Microfotografía de piel de guanaco. Zona cutánea del vientre. Se observan pequeñas agrupaciones foliculares que llevan asociadas glándulas sudoríparas. Tricrómico de Mallory. x100. B. Microfotografía de piel de guanaco. Zona cutánea del vientre. Se aprecian tres folículos, cortados a la altura del bulbo piloso, y cortes de adenómeros de glándulas sudoríparas. Hematoxilina-eosina. x400.



Las glándulas sebáceas no presentan características especiales en comparación a las de otros mamíferos. La mayoría son pequeñas

y simples (ver Figura Nro. 7). La mayoría de los folículos pilosos poseen pequeñas unidades sebáceas.

Fig. Nro. 7. Microfotografía de región cutánea axilar. Corte paralelo a la superficie cutánea. Se: glándulas sebáceas; P: fibra pilosa; Su: conducto excretor de glándula sudorípara. Hematoxilina - eosina. x250.



CONCLUSIONES Y DISCUSIÓN

En términos generales no hemos observado diferencias sustanciales con respecto a la piel de otros mamíferos. Consideramos que convendría denominar dermis superficial al tejido conectivo que se encuentra inmediatamente por debajo de la epidermis y no papilar, término que se refiere a las papilas conectivas que se interdigitan con la epidermis (Banks, 1988; Bacha y Wood, 1991; Calhoun y Stinson, 1960; Monteiro-Riviere, 1993) y cuya función principal es la unión de ambos tejidos. La calificación papilar es más acertada para zonas donde no hay cubierta pilosa o ésta es escasa como en el caso de la piel humana (Gardner

1998). En las especies con gran cubierta pilosa, como ocurre en los guanacos, la función de unión entre ambos tejidos la cumplen en gran parte los folículos pilosos que están enclavados en la dermis. Destacamos también la distribución de folículos en agrupaciones constituidas por variable número, en forma similar a lo que ocurre en otros camélidos sudamericanos (Ciprián Rodríguez, 1993; y Arana Benavidez, 1972). Consideramos interesante mencionar la gran abundancia de glándulas sebáceas, prácticamente una por folículo, en contraste a lo que describe Ciprián Rodríguez (1993), en llama y alpaca, en su trabajo de tesis donde señala que éstas son escasas.

BIBLIOGRAFÍA

- ARANA BENAVIDEZ, L.** -1972- Distribución de la densidad folicular en la piel de alpacas y su relación con el diámetro de la fibra. Tesis. Universidad Nacional Agraria "La Molina". Lima, Perú.
- BACHA, W.; WOOD, L.** -1991- Atlas Color de Histología Veterinaria. Ed. Intermédica. Buenos Aires, Argentina, pp 80-100.
- BANKS, W.J.** -1986- Aparato Tegumentario en Histología Veterinaria Aplicada. Ed. El Manual Moderno. México.
- CALHOUN, H.; STINSON, A.** -1960- Integumento en Histología Comparada de Dellmann y Brown. Ed. Acribia. Zaragoza, España.
- CIPRIAN RODRIGUEZ, C.; CHAMBILLA FARFAN, V.; BUSTINZA CHOQUE, V.** -1993- Histología de la piel de la llama y la alpaca. Tesis Universidad Técnica del Altiplano. Programa Académico de Medicina Veterinaria y Zootecnia. Perú.
- CALVO, C.** -1978- Ovinos: ecología, lanas, cueros, razas. Talleres Massieiro Hnos. Lomas de Zamora, Bs. As. Argentina.
- CHAMBILLA FARFAN, V.** -1983- Estructura histológica de la piel de la llama (*Lama glama*). Universidad Nacional Técnica del Altiplano. Programa Académico de Medicina Veterinaria. Tesis. Perú.
- DOUGBAB, A.** -1984- Scanning electron microscopy of the skin and skin appendages in the one humped camel (*Camelus dromedarius*). *Z Mikrosk-anat Forsch (Leipzig)* 101 (4): 723-734.
- FRANK, J.; PARISI DE FABRO, S.; MENDEZ, T.** -1988- Descripción morfológica del grupo folicular en la piel de los camélidos sudamericanos domésticos. Actas del Congreso de Ciencias Morfológicas. Córdoba. Argentina.
- FOWLER, M.** -1988- Producción de lanas en los Estados Unidos de Norteamérica. Conferencia en Curso Post - Congreso de Camélidos Sudamericanos. XI Congreso Panamericano de Ciencias Veterinarias. Lima y Cuzco, Perú.
- GARTNER, L.; HIATT, J.** -1997- Tegumentos en Histología. McGraw-Hill Interamericana. pp 285-300
- LACOLLA, D.; VON LAWZEWITSCH, I.** -1993- Histologic study of the fetal epidermis of the guanaco. *Bol. Soc. Zoológica. Uruguay.* 8: 318-323.
- LILLIE, R.** -1954 - *Histopathologic Technic and Practical Histochemistry.* The Blakinston Division. Mc. Graw. Hill Book Company. New York. Toronto.
- LUNA, L.** -1954- *Manual of Histologic Staining Methods of the Armed Forces.* Institute of Pathology. The Blakinston Division. Mc. Graw. Hill Book Company. New York. Toronto.
- MARTOJA, R.; MARTOJA, M.** -1986- *Técnicas de Histología Animal.* Ed. Toray - Mason. Barcelona, España.
- MONTEIRO-RIVIERE, N.; CALHOUN, H.; STINSON, A.** -1993- Integumento en Histología Veterinaria de H.- Dieter Dellmann. Ed. Acribia. Zaragoza, España.