

## **Fracturas de los Huesos Largos en Caninos Inmaduros**

Wheeler, J. T.<sup>1</sup>; Adagio, L.<sup>1</sup>; D'Amico, G.<sup>1</sup>; Hierro, J.<sup>1</sup>; Hagge, M.<sup>1</sup>; Lattanzi, D.<sup>1</sup>; Schieda, F.<sup>1</sup>; Sanfilippo, S.<sup>2</sup>

<sup>1</sup> Cátedra de Clínica de Pequeños Animales. Fac. de Cs. Veterinarias - UNLPam.

<sup>2</sup> Profesora de Inglés de la Facultad de Ciencias Veterinarias - UNLPam

### **RESUMEN**

Este trabajo tiene como objetivo actualizar los conocimientos sobre fracturas en huesos largos de caninos inmaduros. Se analizará su etiología, tipos de fracturas, localizaciones de mayor frecuencia y tratamientos más indicados. Se concluye que el tratamiento de las fracturas del esqueleto apendicular en animales inmaduros debería tener en cuenta las particularidades del tipo de hueso y del paciente. El método ideal de reparación de una fractura en animales inmaduros no debería comprometer el crecimiento y la biomecánica del hueso, permitiendo el apoyo y utilización de la extremidad durante todo el período de tratamiento.

**Palabras clave:** Fractura, huesos largos, caninos inmaduros.

### **SUMMARY**

The aim of the present report is to bring up to date knowledge about fractures in long bones of immature dogs. The etiology, types of fractures and appropriate treatments will be analyzed. Fractures in the appendicular skeleton are closely related to bone type and patient. The ideal repair method in immature animals should not compromise growth and bone biomechanics, allowing support and limbs use during the treatment period.

**Key words:** fracture, long bones, immatures dogs.

### **INTRODUCCIÓN**

Los perros inmaduros suelen presentar fracturas en sus placas de crecimiento que merecen una consideración especial por parte del clínico y del cirujano. Las fuerzas que se aplican a través de la placa de crecimiento con frecuencia determinan el tipo de fractura producida y el tipo de tratamiento necesario para resolver el problema (Alexander, 1985; Alcantara et al. 1975; Berg et al.1984; Brighton 1978; Carmichel, 1999; Herron,1981).

Todas las lesiones de la región epifisaria deben investigarse cuidadosamente de manera que las fracturas no se pasen por alto. Estas fracturas tienen que tratarse con rapidez y, con frecuencia, requieren intervención quirúrgica para conservar intacta la función de la articulación adyacente. El compromiso de la superficie articular y/o el deterioro de crecimiento por lesión a la placa de crecimiento son complicaciones frecuentes de las fracturas en este área y afectan significativamente al pronóstico (Lawson, 1958; Phillips, 1979; Reynolds, 1981; Salter, 1963).

Por otro lado las fracturas que afectan la diáfisis de los pacientes inmaduros suelen ser incompletas o simple debido a la naturaleza flexible de los huesos inmaduros. Las fracturas completas o conminutas son mucho menos frecuentes que en los adultos (Carmichel, 1999; Herron, 1981; Phillips, 1979; Salter, 1963).

En este trabajo se ha realizado una revisión bibliográfica sobre las fracturas que afectan a los animales inmaduros. Se ha tomado en consideración su etiología, tipo de fractura, localizaciones más frecuentes y tratamientos más indicados. Los autores también hacen referencia a su experiencia.

Se comenzará por analizar a las fracturas que afectan a la placa de crecimiento y luego se hará referencia a las fracturas diafisarias.

### 1) Fracturas que afectan la placa de crecimiento

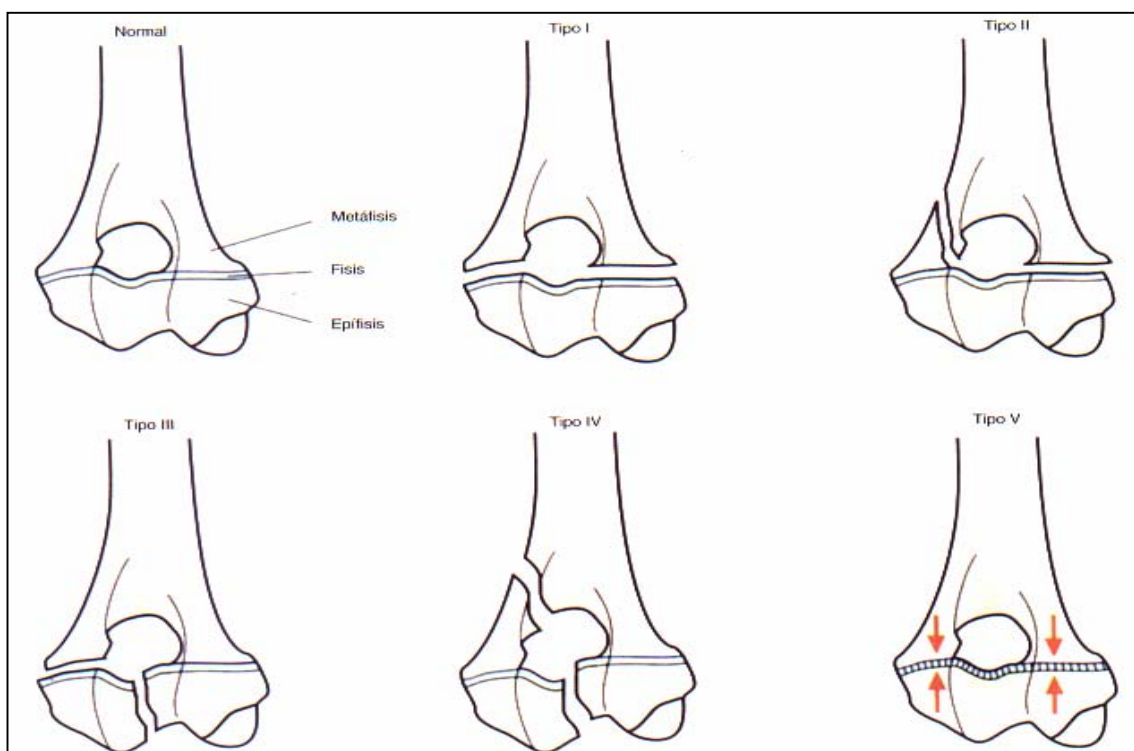
Desde hace algunos años se ha adoptado en veterinaria la clasificación Salter-Harris de las lesiones de la placa de crecimiento, que se utiliza para determinar un pronóstico de estas fracturas e inclusive para planificar un tratamiento individual (Carmichel, 1999).

En realidad, debe tenerse en cuenta que todas las fracturas en las que se encuentran implicadas las placas de crecimiento pueden tener efectos adversos en el crecimiento de los huesos largos y el pronóstico debe darse de acuerdo a esto. De la misma manera, si se intenta la fijación quirúrgica debe considerarse el efecto del crecimiento continuo a partir de la intervención y a partir de los implantes empleados.

Las fracturas de la placa de crecimiento adyacentes a las epífisis de presión forman el grupo más grande de fracturas fisarias que se producen en gatos y perros (Carmichel, 1999; Salter, 1963).

Los lugares de más frecuente presentación son: epífisis proximal del húmero y radio; distal del cúbito, cabeza femoral, epífisis distal del fémur, proximal y distal de la tibia (Carmichel, 1999; Salter, 1963).

Cuando se presentan estas fracturas en las epífisis de presión, es conveniente hacer una diferenciación entre los tipos I y II de Salter-Harris y los tipos III y IV (fig 1).



**Fig. N° 1:** Dibujo que muestra la clasificación de las fracturas de Salter-Harris en el extremo distal del húmero de un animal inmaduro. Las fracturas de la placa de crecimiento Salter-Harris I y II no afectan la superficie articular. Las fracturas Salter-Harris III, IV y V comprometen la placa de crecimiento y superficie articular (*Fuente: Carmichel (1999); modificado*)

Las fracturas que comprometen a la placa de crecimiento sin afectar la superficie articular se clasifican como Salter-Harris I y II. Corresponden aproximadamente al 65%

de las fracturas epifisiarias (Reynolds, 1981). Como mencionamos, pueden presentarse en varios lugares, pero la localización más habitual es en las epífisis femorales distal y proximal, respectivamente. La mayoría de las fracturas femorales distales se clasifican como Salter-Harris tipo II, mientras que la mayoría de las fracturas femorales proximales se clasifican como Salter-Harris tipo I (Fig 1).

Las recomendaciones generales que se mencionan en la literatura respecto al tratamiento de este tipo de fracturas son las siguientes:

- Asegurar la epífisis con el método menos invasivo posible.
- Conservar los tejidos blandos de alrededor de la fisis.
- Utilizar, siempre que sea posible, agujas o clavijas de Kirschner paralelas y pequeñas.
- Colocar los implantes para evitar un deterioro de la función articular.
- Empezar a mover la extremidad lo antes posible.

La aplicación de todas o de alguna de estas recomendaciones depende, como es obvio, del lugar implicado, la edad y el tamaño del paciente y de los detalles de la fractura.

Las secuelas o complicaciones tales como alteraciones del crecimiento del hueso afectado, los problemas que pueden aparecer cuando hay pequeños fragmentos y/o un hueso muy blando son más probables en animales muy jóvenes. Las fracturas femorales de Salter-Harris tipos I y II, cuando son tratadas con métodos de fijación externa, suelen tener como consecuencia la contractura fibrótica del cuádriceps. Sin embargo, si se respetan los principios remarcados como recomendaciones importantes, esta complicación puede ser evitada.

La contractura fibrótica del cuádriceps es, a nuestro criterio, la complicación más frecuente.

A continuación daremos una lista de las recomendaciones más relevantes realizadas por los autores consultados en la bibliografía y por nuestra propia experiencia (Alexander, 1985; Alcantara et al., 1975; Berg et al., 1984; Brighton, 1978; Carmichel, 1999; Herron, 1981; Marretta et al., 1983; Reynolds, 1981; Salter, 1963; Wagner, 1987).

✓ **Normas generales para el tratamiento de las fracturas de la placa de crecimiento:**

- Es muy importante el reconocimiento y el tratamiento temprano.
- La intervención quirúrgica suele ser el mejor, por no decir el único tratamiento indicado.
- Manipular los fragmentos de la fractura con cuidado para evitar más daño.
- Ha de tenerse especial cuidado en la manipulación de la superficie articular epifisaria para evitar lesionar la lámina germinal.
- La selección del implante debería ocupar menos del 20% el diámetro de la fisis.
- Evitar fijar el hueso cortical a ambos lados de la placa de crecimiento, de esta forma se previene la expansión longitudinal.
- Es necesaria la reducción completa y precisa de las fracturas articulares.
- Una vez que se ha curado la fractura, retirar cuanto antes los implantes.
- Comenzar con la fisioterapia lo antes posible (24 a 48 hs. posteriores a la cirugía).

✓ **¿Qué implantes podemos utilizar en el tratamiento de las fracturas de la placa de crecimiento?**

Hay que considerar las ventajas relativas de los diferentes sistemas de implantes utilizados de modo habitual para estabilizar las fracturas fisarias. Los sistemas más indicados son:

- Agujas o alambres de Kirschner paralelas.
- Clavos de Rush.

- Clavos Steinman cruzadas.
- Agujas o clavijas biodegradables.
- Tornillos óseos.

Lo más frecuente es utilizar agujas delgadas de diámetro pequeño (alambres de Kirschner) para estabilizar fracturas Salter I y II. Para dar estabilidad rotacional, se suelen emplear dos o tres cerclajes. La colocación cuidadosa permite ubicarlas de forma que no interfieran en la función articular durante el proceso de curación. La técnica de colocación determina el efecto que tienen en la función fisiaria continua (Alexander, 1985; Carmichel, 1999; Lawson, 1958; Marretta et al., 1983).

La posición más adecuada parece ser la de agujas paralelas que quedan perpendiculares a la placa de crecimiento. Este método es simple, poco invasivo e ideal para animales muy jóvenes. Puede producirse la migración de las agujas, pero no es un problema mayor ya que los implantes se retirarán en forma temprana. En los casos en que los alambres queden alojados profundamente en el hueso, es preferible no intentar su remoción.

Las fracturas epifisarias de la cabeza femoral son una indicación ideal para este tipo de implantes.

Los clavos de Rush son más utilizados en las fracturas epifisarias distales del fémur (Alexander, 1985; Alcantara et al., 1975; Carmichel, 1999; Lawson, 1958). Con este método se logra un mejor asentamiento en el fragmento epifisario y se permite la expansión longitudinal, ya que los cuerpos permanecen dentro del canal intramedular. Sin embargo, hay estudios que han mostrado que es habitual un crecimiento deteriorado, incluso después de este tipo de fijación.

Los clavos de Steinman o los alambres de Kirschner cruzados, se usan mucho para tratar las fracturas fisarias, pero pueden ser difíciles de colocar en el fragmento epifisario para permitir una buena restauración. Este método puede también unir la placa de crecimiento y mejorar el desarrollo longitudinal mientras están en posición, en especial si se colocan casi perpendiculares al eje longitudinal del hueso (Alexander, 1985; Alcantara et al., 1975; Carmichel, 1999; Reynolds, 1981; Salter, 1963; Wagner, 1987).

En los últimos años se han utilizado agujas o clavijas biodegradables (Carmichel, 1999) que se colocan de modo paralelo y tienen la ventaja de no necesitar un segundo procedimiento quirúrgico para ser retiradas. Si bien han demostrado ser muy eficientes, tienen el inconveniente de su costo elevado.

Las fracturas que implican la superficie articular (Salter-Harris III y IV) se estabilizan mejor utilizando tornillos ortopédicos. Para estabilizar las fracturas fisarias no se indica habitualmente el empleo de fijación con tornillos o el uso de algunos implantes rígidos que no permitan el movimiento articular, debido al posible efecto que tienen en las placas de crecimiento. Sin embargo, una posible excepción son las fracturas en animales que alcanzan el final de su período de crecimiento (Alexander, 1985; Alcantara et al., 1975; Carmichel, 1999; Reynolds, 1981; Salter, 1963; Wagner, 1987).

Las fracturas en la placa de crecimiento adyacentes a la epífisis de tracción, son mejor conocidas como fracturas por avulsión. Son habituales y se producen debido a la fuerza aplicada desde la masa del músculo insertado que resiste el movimiento de la articulación adyacente. La epífisis es literalmente removida del área de osificación endocondral, lo que produce una fractura por avulsión.

Cualquier lugar donde una masa muscular mayor se inserte en una epífisis de tracción puede potencialmente sufrir una fractura, pero estas lesiones comprometen de modo más habitual la tuberosidad tibial (cresta tibial), el trocánter mayor del fémur y el olécranon. Tales fracturas plantean una dificultad técnica importante debido al pequeño tamaño del hueso y a las grandes fuerzas generadas por el músculo insertado.

El tratamiento de estas fracturas es estrictamente quirúrgico. No pueden ser tratadas de modo conservador ya que se deben reponer las superficies de fractura y permitir la consolidación. La estabilización de la fractura se consigue generalmente utilizando la combinación de clavijas y cerclajes SAAT (Sutura Alámbrica Absorbe Tracciones) (Alexander, 1985; Carmichel, 1999; Salter, 1963). En la mayoría de los casos, la manera más segura de tratar esta fractura por separación es aplicar un cerclaje en banda de tensión que proporciona una estabilización segura de la fractura con compromiso mínimo de los tejidos blandos de alrededor.

La utilización de pequeños clavos (generalmente alambre de Kirschner) para asegurar el fragmento reduce la posibilidad de fractura iatrogénica mientras se permiten dos puntos de fijación para la estabilidad rotacional. Pueden utilizarse clavijas muy delgadas ya que se refuerzan con la banda de tensión. El cerclaje debe ser de diámetro suficiente para desarrollar la tensión cuando se aprieta para resistir el estiramiento del músculo implicado.

En perros muy jóvenes, una fuerza compresiva a través de la placa de crecimiento (Salter-Harris V), fusiona la placa, lo que puede producir efectos indeseables. El ejemplo más común de esto se observa en los galgos jóvenes con lesiones por avulsión de la inserción del ligamento patelar largo. La tibia puede continuar creciendo, lo que deja la tuberosidad tibial por debajo de la placa de crecimiento y, por lo tanto, en una posición anatómicamente incorrecta. Por esta razón, se insertan dos agujas bien paralelas o de manera convergente o divergente, con preferencia sin banda de tensión, lo que evita la compresión directa a través de la placa de crecimiento en los animales muy jóvenes (Alexander, 1985; Carmichel, 1999; Salter, 1963).

Es aconsejable retirar la banda de tensión antes que las clavijas, en el período de curación, lo que deja la clavija en posición sin afectar la placa de crecimiento, pero esto necesita un procedimiento quirúrgico adicional.

### **Fracturas diafisarias**

Las fracturas que afectan la diáfisis de los pacientes inmaduros suelen ser de tipo de baja energía y son incompletas o simples, debido a la naturaleza flexible de los huesos inmaduros (Alexander, 1985; Carmichel, 1999; Herron, 1981; Phillips, 1979).

Las fracturas de alta energía (las más típicas son las fracturas conminutas) no se observan con tanta frecuencia como en los adultos. Suelen afectar, sobre todo, a perros de razas grandes o gigantes, jóvenes de entre 6 a 9 meses, cercanos al final del crecimiento (Alexander, 1985).

En animales inmaduros también pueden observarse fracturas que resultan de la debilidad de los huesos debido a una enfermedad ósea preexistente. Deben siempre considerarse como resultado de un desorden congénito o hereditario o, más habitualmente, debido a desequilibrios nutricionales que afectan a los huesos (hiperparatiroidismo secundario nutricional). Este tipo de fracturas se denomina patológicas y suelen producirse por un traumatismo mínimo. En general pueden presentarse en múltiples lugares al mismo tiempo o muy cercanas unas de otras (Brighton, 1978; Phillips, 1979).

### **Consideraciones generales**

En el tratamiento general, las estrategias tienen que ser simples e incluir sistemas de estabilización que puedan eliminarse pronto y fácilmente. La curación biológica rápida significa que muchas de estas fracturas pueden tratarse utilizando fijación externa o fijación esquelética externa (Alexander, 1985; Carmichel, 1999; Langley-Hobbs, 1996; Milton et al., 1980). Sin embargo, antes de elegir el método de fijación hay que considerar, para cada caso individual, cuales son los factores que favorecen la reparación y consolidación de las mismas y cuales son los factores que afectan esa reparación.

**a) Factores que favorecen la reparación**

- Formación rápida del callo.
- Carga mecánica baja comparada con el adulto.
- Soporte de los fragmentos óseos mediante el periostio engrosado.

En resumen, en los pacientes inmaduros el proceso de reparación y consolidación de una fractura diafisaria suele ser muy breve (de 3 a 4 semanas) con relación al tiempo necesario en un perro adulto (de 6 a 8 semanas). Se forma un gran callo, generalmente de base perióstica que inmoviliza rápidamente el foco fracturario. Esto permite un apoyo temprano del miembro, que, además, recibe menor carga mecánica debido al peso relativamente escaso de los cachorros. La reacción periostial abundante, permite que los fragmentos óseos incluidos en el hematoma inicial, se incluyan en el involucro del callo e intervengan también en la reparación de la fractura.

**b) Factores que afectan la reparación**

- Huesos blandos con corticales relativamente delgadas.
- Mala aceptación de los implantes.
- Longitud y forma de la diáfisis variables.
- Deterioro del crecimiento óseo.
- Implantes atrapados por el crecimiento del nuevo hueso, lo que hace difícil retirarlos una vez consolidada la fractura.
- Callo exuberante con atrapamiento del tejido blando.
- Fibrosis muscular.

Los factores que pueden actuar de un modo negativo en la reparación de las fracturas en animales inmaduros son varios y dependen de las circunstancias. Es sabido que la cortical de los huesos de estos animales es más delgada que en los adultos, esto puede complicarnos en el momento de tener que escoger un implante (p. ej.: tornillos). Además, otros factores que dificultan la elección de un implante son la gran variabilidad de formas y tamaños de las diáfisis de estos animales, factor que se hace menos evidente en las mismas razas cuando son adultos.

En los animales inmaduros se han registrado algunos casos de mala aceptación de los implantes (Carmichel, 1999). Si bien no hemos observado este fenómeno con frecuencia, sí pudimos comprobar un índice mayor de infecciones iatrogénicas, factor que puede asociarse a un potencial inmunológico inferior o a una inmunodepresión por estrés (Alexander, 1985).

Es muy importante escoger un método adecuado para la corrección de estas fracturas en animales inmaduros ya que se puede interferir en el crecimiento óseo. Además, cuando se retarda la extracción del implante, el callo periostial y la velocidad de crecimiento longitudinal de la diáfisis puede hacer muy difícil (o imposible) retirar el implante. Esto ocurre, generalmente, cuando se utilizan clavos intramedulares o cerclajes de alambre. Si no es posible retirar los mismos, se deberán dejar, ya que es posible que se cause un daño mayor durante esta intervención.

La formación de un callo exuberante puede provocar el atrapamiento muscular y la fibrosis de los músculos adyacentes a la fractura. El caso más frecuentemente observado por nosotros es la contractura fibrótica del cuádriceps, particularmente en animales jóvenes de razas grandes.

Para evitar esta desagradable complicación es aconsejable usar lo menos posible los métodos de fijación externa (como yesos) y comenzar con fisioterapia lo más rápidamente posible.

✓ **¿Qué recomendaciones se pueden dar para el tratamiento de algunos tipos especiales de fracturas?**

**Fracturas incompletas (en tallo verde)**

Son muy frecuentes en animales inmaduros. Con frecuencia se encuentran en la superficie de tensión del hueso, mientras el lado de compresión se flexiona o se pliega

en vez de romperse. El diagnóstico puede ser difícil ya que generalmente no hay una deformación visible, acortamiento del miembro o crepitación (Alexander, 1985; Carmichel, 1999).

El paciente puede presentarse con una claudicación aguda y con dolor local por encima del lugar de la fractura incompleta. El diagnóstico definitivo se debe hacer mediante radiografías, debiendo utilizarse diferentes posiciones radiológicas ya que el diagnóstico depende de la identificación de la discontinuidad cortical.

El tratamiento primario debe ayudar a la prevención de la propagación de la línea de fractura y de la producción de una fractura completa y prevenir la angulación en el lugar de la fractura cuando el hueso cura (Alexander, 1985).

El tratamiento inicial, y a veces el definitivo, debe ser la colocación de un vendaje (fijación externa). Este vendaje puede ser enyesado o se pueden usar vendajes con soporte rígido (férula de Masson o Spica).

También puede usarse la fijación esquelética externa, cuando el hueso es menos accesible o para el uso de vendajes (fémur, húmero) lo que proporcionará el soporte necesario.

Como las fracturas se consolidan muy rápido, en cualquiera de los dos métodos de fijación que mencionamos, habrá que planificar la retirada temprana del soporte en 3 a 4 semanas.

### **Fracturas simples**

Las fracturas simples suelen producirse en el área central de la diáfisis (Alexander, 1985). Curan rápidamente si se reducen y se estabilizan. Hay que considerar los métodos más simples de estabilización debido a la ventaja biológica que tienen estas fracturas.

Para las fracturas de la parte inferior del miembro (codo o rodilla hacia distal), puede aplicarse un vendaje (de yeso o férula de Masson), que proporcionan condiciones aceptables de estabilización en los animales inmaduros (Alexander, 1985; Carmichel, 1999).

Puede optarse también por la colocación de un fijador esquelético externo. La fijación quirúrgica con un fijador esquelético externo, permite una buena estabilización sin abordar el foco fracturario.

En la parte proximal de los miembros (húmero o fémur), los clavos intramedulares solos o asociados a los fijadores externos, brindan un excelente resultado (Alexander, 1985; Carmichel, 1999).

Hay que controlar la curación de la fractura a intervalos regulares y retirar el soporte tan pronto como sea posible.

### **Fracturas conminutas**

Si bien las fracturas conminutas no son muy frecuentes en animales jóvenes, cuando se presentan, deben contemplarse las diferentes circunstancias mecánicas y biológicas existentes que hacen que el caso sea más complejo.

La manera más simple de abordar estas situaciones es realizar un uso completo del potencial biológico de los fragmentos conminutos para que consoliden juntos, como se ha mencionado anteriormente.

Se ha impuesto últimamente el tratamiento no invasivo del foco fracturario, prefiriéndose los fijadores esqueléticos externos. Estos proporcionan una fijación estable, aunque no necesariamente rígida, favoreciendo la callogénesis biológica.

En la parte distal de la extremidad la consolidación se consigue mejor colocando un fijador externo diseñado para mantener la longitud de la extremidad y la posición, sin involucrar el área de la fractura. También permite el uso temprano de la extremidad, que es un factor importante ya que estas fracturas pueden tardar más tiempo en estabilizarse que las simples.

El uso de métodos de coaptación externa (yesos, férulas, vendajes) es poco recomendable en la mayoría de estos casos. La fijación con yeso no conserva generalmente la longitud de la extremidad. Además, en los casos en que se anticipa un tiempo prolongado de curación, la inmovilización de las articulaciones y los músculos (especialmente cuando se produce un callo exuberante) puede causar pseudoartrosis y fibrosis musculares.


En la parte superior del miembro (húmero y fémur), el hueso es menos accesible debido a la masa muscular adyacente, y esto produce un dilema cuando se considera la mejor opción. Nosotros consideramos que aun así, los fijadores externos pueden utilizarse con frecuencia, a pesar del hecho de que su uso es menos indicado por el resultado del incremento de la masa muscular. Combinando el uso de fijadores externos con clavos intramedulares, se puede dar mejor alineación de los fragmentos principales y mejorar la estabilidad. Lo que recomendamos en estos casos es retirar en forma anticipada el fijador externo (3 ó 4 semanas) y dejar el clavo intramedular por un período mayor de tiempo (dos o tres semanas más). Deberá recordarse la posibilidad de que el clavo intramedular sea atrapado por el callo o por el crecimiento longitudinal del hueso. Por esto, el tiempo de permanencia del clavo dependerá de cada caso en particular.

Hemos utilizado también con éxito “placas de crecimiento” para proporcionar un puente biológico a través de la fractura. El principio biomecánico – biológico en que se basan estas placas es el siguiente: Las mismas son fijadas solamente en los fragmentos proximal y distal del hueso fracturado, salteando la diáfisis en donde se encuentra la fractura con minuta. Esto permite la formación de un “puente” por debajo del cual el hematoma fracturario se reorganiza y consolida, alterando lo menos posible el crecimiento longitudinal y transversal del hueso. Esta técnica ha recibido también el nombre de: “técnica de abrir, pero no tocar”.

Para realizar este tipo de técnica preferimos las placas de polipropileno, que nos brindan una excelente fijación y buena estabilidad sin rigidez. Tal como mencionamos, en estos casos, no se realiza ningún intento de reconstruir la fractura. La placa se atornilla en los fragmentos proximal y distal (Fig 2). El centro de las mismas no se atornilla. En nuestro caso, podemos fabricar placas sin orificios para tornillos en el centro, lo que permite una mayor solidez del sistema sin ser rígido (Wheeler et al., 1995).

Otros autores han usado también otras placas con resistencia mecánica baja, como las metálicas cortables.

Todos estos métodos se basan en una buena respuesta biológica y en el corto tiempo de curación de la fractura, de manera que la dependencia del implante sólo se necesita para cortos períodos de tiempo.



**Fig. N° 2:** Placa de polipropileno utilizada como puente en una fractura conminuta de un fémur.



### **Fracturas como resultado de una enfermedad ósea preexistente**

El caso más ilustrativo de enfermedad ósea en animales jóvenes, es el hiperparatiroidismo nutricional secundario, que se produce a partir de un desequilibrio dietético (Ca – P). Los huesos son muy débiles como resultado de una mineralización pobre del esqueleto.

En este caso las fracturas patológicas (de flexión) pueden ser difíciles de diagnosticar, porque debido a una mala calcificación los huesos no se visualizan bien. Las radiografías han de estudiarse detenidamente ya que pueden presentarse fracturas múltiples.

El diagnóstico se realiza teniendo en cuenta la historia, la evidencia radiográfica de la mala mineralización y la apariencia característica de la fractura. Con el tratamiento se intenta sobre todo prevenir más fracturas y evitar el dolor al paciente.

Este caso en particular representa para el cirujano un problema muy difícil de solucionar. Es un error utilizar en estos casos aparatos de fijación externa o una fijación interna, debido al mal estado del hueso (Alexander, 1985; Carmichel, 1999). La mayoría de las veces, los fijadores externos o inclusive los clavos intramedulares pueden producir fracturas adicionales y complicar la situación.

El paciente debe mantenerse en reposo en una jaula para prevenir más fracturas y ver qué solución se encuentra a los defectos que se han producido en la alineación del esqueleto cuando el problema de la dieta se revierta.

### **DISCUSIÓN**

No es posible dar una solución universal o una receta única para todas las fracturas. Ninguna técnica de fijación soluciona todos los problemas que pueden encontrarse en el paciente joven fracturado. El cirujano debe tener en cuenta los pros y los contras de cada tipo de implante para seleccionar el correcto en cada situación.

**“NO HAY FRACTURAS, HAY ANIMALES FRACTURADOS”**

Las placas óseas, son implantes utilizados con frecuencia en cirugía ortopédica en adultos, sin embargo, producen dificultades mecánicas y biológicas en los jóvenes. Los problemas mecánicos se observan debido a que el hueso cortical blando no proporciona una buena fijación para los tornillos y las placas pierden estabilidad. Las placas ortopédicas de acero inoxidable son muy rígidas y fuertes y evitan la callogénesis dinámica, ya que el hueso diafisario es más flexible en animales jóvenes.

Los problemas biológicos pueden producirse por la exposición quirúrgica y la disección que se necesitan para colocar la placa y la gran área de contacto con el hueso. El crecimiento puede estar comprometido si es necesario fijar la placa ortopédica en la proximidad de la placa de crecimiento. Además, en general, la retirada temprana de una placa ósea necesita un segundo procedimiento quirúrgico de importancia.

Algunos de estos problemas han sido solucionados con el uso de las placas de polipropileno (placas óseas no rígidas, adaptación adecuada a la superficie del hueso), pero otros continúan siendo difíciles de corregir (fijación de los tornillos).

Los clavos intramedulares son útiles, porque producen buenos entornos mecánicos y biológicos en las fracturas. Sin embargo, como hemos mencionado anteriormente, la cavidad medular del hueso en crecimiento es relativamente más grande en diámetro que el hueso adulto y contiene más hueso esponjoso. Esto puede resultar una desventaja ya que el clavo intramedular difícilmente pueda evitar la rotación. El otro inconveniente es el crecimiento rápido del hueso en longitud y la formación de un callo exuberante. Estas complicaciones pueden evitarse si se realiza la eliminación temprana del implante. Este procedimiento quirúrgico no presenta mayores complicaciones.

La fijación esquelética externa tiene muchas ventajas, sobre todo en las fracturas conminutas. Sin embargo, presenta el inconveniente de la mala adaptación de los clavos percutáneos en el hueso cortical. No debería ser usada en las fracturas que afecten la placa de crecimiento. Su principal indicación la tiene en las fracturas diafisarias debido a la corta duración de la dependencia del implante y a la flexibilidad en el diseño. Esto hace de este método una herramienta versátil y útil para estabilizar fracturas en animales jóvenes, siempre que se puedan fijar con seguridad los clavos percutáneos.

Otro punto que se presta a discusión es el momento en que deben ser retirados los sistemas de fijación. Aquí tampoco hay una indicación estricta y debe planificarse en cada fractura. Esto adquiere una especial importancia en animales jóvenes porque pueden producirse problemas causados por la presencia del implante durante el período de crecimiento del animal. Cuanto más tiempo se mantenga el implante, más probable es que se produzca algún problema. Por ello hay que retirar los implantes cuando su presencia no sea esencial para la estabilidad y función del hueso.

Esto puede ser al tiempo de la unión clínica de la fractura, más el puente de unión radiográfica es considerada como opción más segura. Sin embargo, en muchas oportunidades la unión clínica no coincide con la imagen radiológica: si el paciente está en condiciones clínicas de movilizar el miembro, hay soporte de peso sin dolor y el foco fracturario no duele, es aconsejable retirar el implante aunque la imagen radiológica no indique una total consolidación de la fractura.

En animales muy jóvenes la retirada del implante puede asegurar el crecimiento longitudinal continuado del hueso.

## CONCLUSIONES

Se puede decir que el tratamiento de las fracturas del esqueleto apendicular en animales inmaduros debería tener en cuenta las particularidades del tipo de hueso y de paciente que estamos tratando. El método ideal de reparación de una fractura en animales inmaduros debería cumplir con algunos principios que no comprometan el crecimiento y la biomecánica del hueso.

El tratamiento deberá proporcionar una rápida curación de la fractura, para evitar las complicaciones asociadas al crecimiento y formación de un callo exuberante. Deberá permitir el apoyo y utilización de la extremidad durante todo el período de curación y permitir la continuación normal del crecimiento.

Es importante que sea simple de colocar y de retirar y permitir la evaluación de la unión clínica siempre que sea necesario. También debe permitir la evaluación radiográfica de la curación.

Tanto los métodos de fijación externa como los implantes deben ser bien tolerados por el paciente y no producir problemas que compliquen la curación. Si se necesita realizar una cirugía, utilizar una técnica de mínima invasión. Recordar que es innecesaria la reconstrucción anatómica completa de la fractura, en el caso de las diáfisis, pero es muy importante alinear correctamente las fracturas que involucren las placas de crecimiento.

Investigar si las fracturas se han producido por una enfermedad ósea previa, y si es así, tratar de corregir o eliminar la enfermedad primaria.

En las fracturas diafisarias, pueden ser útiles los vendajes, las férulas (Masson) y vendajes enyesados, debido a la curación rápida que requiere un período corto de permanencia de los mismos. Sin embargo, siempre deberá evaluarse cada caso en forma individual.

Por último, debido a la velocidad con que consolidan las fracturas y al riesgo de complicaciones, es aconsejable el control del paciente semanalmente y la eliminación del implante o férula tan pronto como sea posible.

## **BIBLIOGRAFÍA**

- Alexander, J.W.** 1985. Orthopedic surgery of the dog and cat. 3th. ed. Philadelphia, Saunders. p. 242 .
- Alcantara, P.J.; Stead, A.C.** 1975. Fractures of the distal femur in the dog and cat, *Journal of Small Animal Practice*, 16: 649-659.
- Berg, F.U.; Egger, E.L.; Konde, J.L.; Mccurnin, D.M.** 1984. Evaluation of prognostic factors for growth following distal epiphyseal injuries in 17 dogs. *Veterinary Surgery*, 13: 172:180.
- Brighton, C.** 1978. Structure and function of the growth plate. *Clinical Orthopaedics*, 136: 22-32.
- Carmichel, S.** 1999. Fracturas en animales de esqueleto inmaduro. En: Coughlan, A. R.; Miller, A.: *Manual de reparación y tratamiento de fracturas en pequeños animales*. Madrid, Harcourt, p. 147-159.
- Herron, A.J.** 1981. Review of bone structure, function, metabolism and growth, En: *Small Animal Surgery*, Lea y Febiger, Philadelphia, p. 791-801.
- Langley-Hobbs, S.; Carmichael, S.; Mccartney, W.** 1996. Use of external skeletal fixations in the repair of femoral fractures in cats. *Journal of Small Animal Practice*, 37 : 95-101.
- Lawson, D.D.** 1958. The use of Rush pins in the management of fractures in the dog and the cat. *Veterinary Record*, 70: 97-172.
- Marretta, S.M.; Schrader, S.C.** 1983. Physeal injuries in the dog. A review of 135 cases. *Journal of the American Veterinary Medical Association*, 182 : 707-710.
- Milton, J.L.; Horne, R.D.; Goldstein, G.M.** 1980. Cross-pinning: a simple technique for treatment of certain metaphyseal and physeal fractures of the long bones. *Journal of the American Animal Hospital Association*, 16: 891-905.
- Phillips, I.R.** 1979. A survey of bone fractures in the dog and cat. *Journal of Small Animal Practice*, 20: 661-674.
- Reynolds, D.A.** 1981. Growth changes in fractured long bones. A study of 126 children. *Journal of Bone and Joint Surgery*, 63 B: 83-88.
- Salter, R.B.; Harris, W.R.** 1963 Injuries involving the epiphyseal plate. *Journal of Bone and Joint Surgery*, 45A: 587.
- Wagner, S.D.; Desch, J.P.; Ferguson, H.R.; Nassar, R.F.** 1987. Effect of distal femoral growth plate fusion on femoral-tibial length. *Veterinary Surgery*, 16: 435-439.
- Wheeler, J.T.; Donadío, E.C.; Rovere, R. et al.** 1995. Utilización de placas para osteosíntesis fabricadas en polipropileno. *Rev. Medicina Veterinaria*, 76(6):382-392.