

Evaluación ultrasonográfica de la pared del estómago equino durante el ayuno y post ingesta líquida

Monina, M.I.; Véspoli Pucheu, M.V.; Galetti, E.R.J.; Vera, O.A.; Heritier, J.M.; Ierace, A.M.J.; Río, F.J.; Della Croce, M.R.; González, J.M.E.; Olivares, M.D.

Facultad de Ciencias Veterinarias, UNLPam. Calle 5 y 116, 6360 General Pico. La Pampa.
martamonina@sinectis.com.ar

Resumen

La ultrasonografía permite evaluar la ecoestructura y dinámica funcional gástrica del equino. El objetivo de este trabajo fue evaluar la dinámica estomacal del equino, estandarizando la ventana de exploración del mismo. Se evaluaron diez equinos sanos utilizando metodología ecográfica. Con un ayuno previo sólido y líquido de 7 y 5 horas respectivamente, se midió el grosor de pared estomacal, repitiendo el procedimiento luego de la ingestión de líquido. Los resultados analizados estadísticamente permitieron inferir que: a) El Coeficiente de Correlación indica que existe un grado de asociación importante entre disminución del grosor e ingesta líquida. b) El Coeficiente de Regresión no explica una relación causa (ingesta) – efecto (disminución de grosor). c) El Coeficiente de Determinación admite una relación lineal poco significativa entre la ingesta y la disminución del grosor de pared. d) Mientras que el Contraste para Diferencias Apareadas permite inferir que existen diferencias muy significativas entre las medias del grosor de pared estomacal del equino en ayuno y con ingesta líquida.

Palabras clave: Ultrasonografía, abdomen, estómago, equino

Abstract

Ultrasonography allows evaluating the anatomy and functional dynamics of the equine stomach. The aim of this study was to evaluate the dynamics of the equine stomach, standardizing the window of exploration of the same one. Ten healthy horses were evaluated using ultrasound methodology. With a previous solid and liquid fasting of 7 and 5 hours respectively, there measured up the thickness of stomach wall, repeating the procedure after the ingestion of liquid. The results

analyzed statistically allowed to infer that: a) there is an important association between wall thickness decrease and liquid ingestion. b) The Coefficient of Regression does not explain a causal relationship (ingest)/effect (decrease of thickness). c) The Coefficient of Determination admits linear slightly significant relationship between liquid ingestion and decrease of the thickness wall. d) There are very significant differences between the averages of the thickness of the equine stomach wall in fasting and with liquid ingestion.

Key words: Ultrasonography, abdomen, stomach, equine

Introducción

El abordaje semiológico del estómago equino es una realidad impracticable desde el punto de vista de la exploración clínica. Sólo la metodología complementaria permite su evaluación (Monina et al., 2002). La video endoscopia se indica para la observación de la mucosa gástrica y la ultrasonografía para la evaluación topográfica, la medición de las estructuras anatómicas en términos de ecoestructura y la dinámica funcional del órgano (Goddard, 1995; Nylan and Matton, 1995; Douglas Byars and Bain, 1998; Schmitz, 1998; Rantanen and McKinnon, 1998; Fontaine et al., 1999). El objetivo de este trabajo fue evaluar la dinámica visceral del estómago durante el proceso digestivo del equino adulto a través de la medición de la variación del grosor de la pared del mismo, mediante técnica ultrasonográfica, estandarizando la ventana de exploración durante el ayuno y la post ingesta líquida.

Materiales y Métodos

Se utilizaron 10 equinos sin patologías abdominales. Ecógrafo Ekhoson, modelo



Mysono, transductor convexo de 5 MHz. Ecógrafo Pie Medical 480, transductor lineal transectal de doble frecuencia 5 MHz / 7,5 MHz. Impresora marca SONY modelo 895 MD. Papel termosensible marca SONY UPP 110 S. Gel conductor. Peladora marca OSTER Golden A 5 modelo 5 – 55 L. Alcohol 90°. Algodón.

Para la exploración ultrasonográfica del estómago equino se consideró la línea que une la articulación escapulo humeral con los espacios intercostales 10° a 13° del hemiabdomen izquierdo (Schmitz, 1998; Fontaine et al., 1999)

en dos oportunidades, una en ayunas (Figura 1) y la otra inmediato a la post ingestión de líquido (Figura 2). El ayuno de sólido fue de 7 horas y el de líquido de 5 horas, para de esa manera garantizar la vacuidad estomacal (Douglas Byars and Bain, 1998). La cantidad de agua suministrada por boca fue de 6 litros mediante la utilización de jeringa dosificadora Euroflex®, observando de manera inmediata el cambio de imagen ecográfica del contenido gástrico. En el momento que comenzó a diluirse, se midió el grosor de la pared.

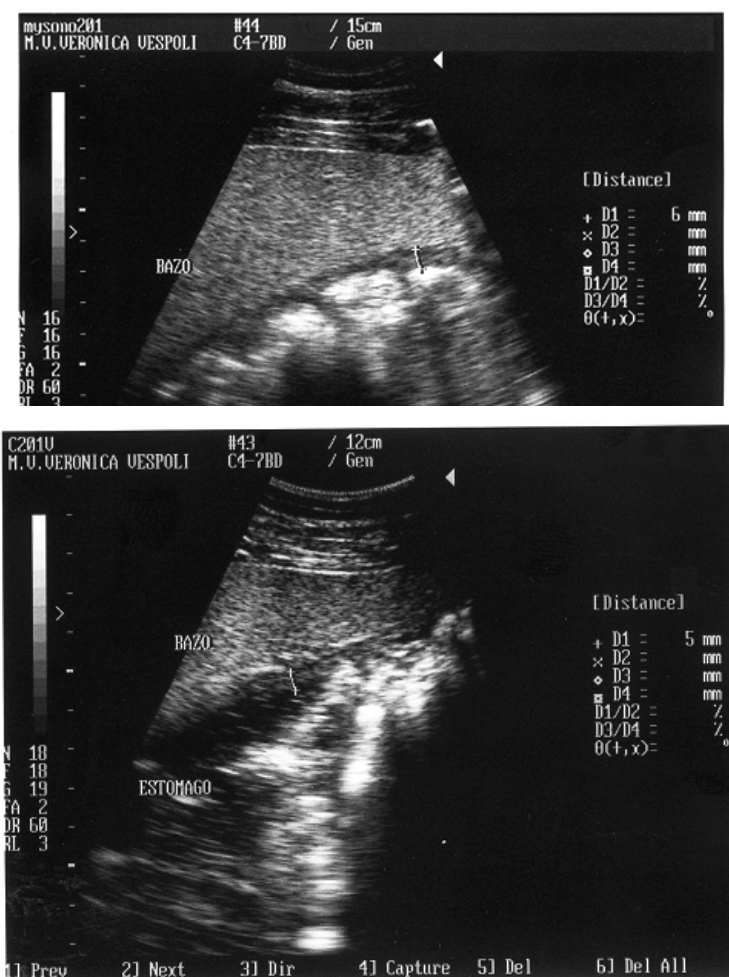


Figura 2: Imagen ecográfica del estómago equino post ingesta líquida (Nótese la imagen anecoica del líquido)

Para el análisis estadístico se obtuvo el:

- Coeficiente de Regresión (Tabla 2)
- Coeficiente de Correlación (Tabla 2)
- Coeficiente de Determinación (Tabla 2)
- Contraste para Diferencias Apareadas (Tabla 3)

Resultados

El estómago se representó ultrasonográficamente por una pared hipoecoica respecto a los tejidos adyacentes, la presencia de gas en la luz se manifestó por una superficie luminal hiperecogénica, mientras que la presencia de líquido lo fue por una imagen anecoica. Los vasos esplénicos encontrados a lo largo del hilio del brazo, situados entre éste y la pared del estómago, sirvieron como referencia anatómica para examinar la región. La interfase estómago - colon dorsal izquierdo se observó a medial del bazo en las regiones medias o más ventrales de la pared abdominal.

Los límites de la curvatura mayor se ubicaron:

- Cráneo-dorsal: pulmones
- Ventral: colon dorsal izquierdo.
- Caudal: el estómago sobre el límite medial del bazo.

De sus ligamientos peritoneales, se visualizó el gastroesplénico (Ashdow and Done, 1987;

Getty et al., 1990; Clayton and Flood, 1997; Douglas Byars and Bain, 1998; Schimtz, 1998; Fontaine, et al., 1990).

Su tamaño y configuración varió según el llenado y estado de contracción.

La cantidad de horas de ayuno fue indispensable para obtener los datos a analizar.

La dinámica visceral del estómago del equino adultos fue estudiada mediante la evaluación de las variaciones que presentó el grosor de su pared - medido en milímetros - durante el ayuno y post ingesta líquida, calculando la evaluación de la misma en el momento de presentarse el cambio de la imagen ecográfica (Schimtz, 1998). El promedio de evaluación no pudo estimarse debido a que el vaciamiento se produjo en forma inmediata al suministro del líquido.

Los datos se procesaron y registraron en las siguientes tablas:

Tabla 1: Registro de las mediciones en mm. del grosor de la pared del estómago equino:

Equino	Ayuno	Post ingesta
1	10	9
	9	8
	9	7
2	8	7
	8	7
	9	7
3	10	9
	10	8
	9	7
4	8	7
	7	8
	8	7
5	9	8
	8	7
	6	5

Equino	Ayuno	Post ingesta líquido
6	9	8
	9	7
	9	8
7	9	8
	9	8
	8	7
8	9	8
	9	8
	10	9
9	8	7
	9	7
	9	8
10	10	8
	10	8



Tabla 2: Registro de datos para determinar los Coeficientes de Correlación, Regresión y Determinación
 Procesamiento de Datos Correspondientes al Grosor de la Pared del Estomago Equino

X_i	Y_i	X_i^2	$X_i - X_m$	$Y_i - Y_m$	$(X_i - X_m) \cdot (Y_i - Y_m)$	$(X_i - X_m)^2$	$(Y_i - Y_m)^2$	Y_{est}	$Y_i - Y_{est}$	$(Y_i - Y_{est})^2$	$Y_i \cdot Y_m$	$(Y_i - Y_m)^2$	$Y_{est} \cdot Y_m$	$(Y_{est} - Y_m)^2$	$(Y_i - Y_m)^2$
10	9	100,00	1,207	1,414	1,707	1,457	8,391	0,609	0,370	1,414	1,999	0,805	0,648	1,999	
9	8	81,00	0,207	0,414	0,086	0,043	7,724	0,276	0,076	0,414	0,171	0,138	0,019	0,171	
9	7	81,00	0,207	-0,586	-0,12	0,043	7,724	-0,724	0,525	0,343	0,138	0,019	0,343		
8	7	64,00	-0,793	-0,586	0,465	0,629	7,057	-0,057	0,003	0,343	0,343	0,529	0,280	0,343	
8	7	64,00	-0,793	-0,586	0,465	0,629	7,057	-0,057	0,003	0,343	0,343	0,529	0,280	0,343	
9	7	81,00	0,207	-0,586	-0,121	0,043	7,724	-0,724	0,525	0,343	0,138	0,019	0,343		
10	9	100,00	1,207	1,414	1,707	1,457	8,391	0,609	0,370	1,414	1,999	0,805	0,648	1,999	
10	8	100,00	1,207	0,414	0,500	1,457	8,391	-0,391	0,153	0,414	0,171	0,805	0,648	0,171	
9	7	81,00	0,207	-0,586	-0,121	0,043	7,724	-0,724	0,525	0,343	0,138	0,019	0,343		
8	7	64,00	-0,793	-0,586	0,465	0,629	7,057	-0,057	0,003	0,343	0,343	0,529	0,280	0,343	
7	8	49,00	-1,793	0,414	-0,742	3,215	6,390	1,610	2,592	0,414	0,171	-1,196	1,431	0,171	
8	7	64,00	-0,793	-0,586	0,465	0,629	7,057	-0,057	0,003	0,343	0,343	0,529	0,280	0,343	
9	8	81,00	0,207	0,414	0,086	0,043	7,724	0,276	0,076	0,414	0,171	0,138	0,019	0,171	
8	7	64,00	-0,793	-0,586	0,465	0,629	7,057	-0,057	0,003	0,343	0,343	0,529	0,280	0,343	
6	5	36,00	-2,793	-2,586	7,223	7,801	5,723	-0,723	0,522	2,586	6,687	-1,863	3,472	6,687	
9	8	81,00	0,207	0,414	0,086	0,043	7,724	0,276	0,076	0,414	0,171	0,138	0,019	0,171	
9	7	81,00	0,207	-0,586	-0,121	0,043	7,724	-0,724	0,525	0,343	0,138	0,019	0,343		
9	8	81,00	0,207	0,414	0,086	0,043	7,724	0,276	0,076	0,414	0,171	0,138	0,019	0,171	
9	8	81,00	0,207	0,414	0,086	0,043	7,724	0,276	0,076	0,414	0,171	0,138	0,019	0,171	
9	8	81,00	0,207	0,414	0,086	0,043	7,724	0,276	0,076	0,414	0,171	0,138	0,019	0,171	
8	7	64,00	-0,793	-0,586	0,465	0,629	7,057	-0,057	0,003	0,343	0,343	0,529	0,280	0,343	
9	8	81,00	0,207	0,414	0,086	0,043	7,724	0,276	0,076	0,414	0,171	0,138	0,019	0,171	
9	8	81,00	0,207	0,414	0,086	0,043	7,724	0,276	0,076	0,414	0,171	0,138	0,019	0,171	
9	8	81,00	0,207	0,414	0,086	0,043	7,724	0,276	0,076	0,414	0,171	0,138	0,019	0,171	
10	9	100,00	1,207	1,414	1,707	1,457	8,391	0,609	0,370	1,414	1,999	0,805	0,648	1,999	
8	7	64,00	-0,793	-0,586	0,465	0,629	7,057	-0,057	0,003	0,343	0,343	0,529	0,280	0,343	
9	7	81,00	0,207	-0,586	-0,121	0,043	7,724	-0,724	0,525	0,343	0,138	0,019	0,343		
9	8	81,00	0,207	0,414	0,086	0,043	7,724	0,276	0,076	0,414	0,171	0,138	0,019	0,171	
10	8	100,00	1,207	0,414	0,500	1,457	8,391	-0,391	0,153	0,414	0,171	0,805	0,648	0,171	
10	8	100,00	1,207	0,414	0,500	1,457	8,391	-0,391	0,153	0,414	0,171	0,805	0,648	0,171	
255	220	2267,00		16,52	24,76			8,02		19,03		11,02	19,03		

$$X_m = \frac{8,79310}{3}$$

$$Y_m = \frac{7,58620}{7}$$

$$S_2 = \frac{0,88423}{6}$$

$$S = \frac{0,94033}{3}$$

$$A = \frac{1,72005}{6}$$

$$B = \frac{0,66713}{1}$$

$$r = 0,761$$

$$R^2 = 0,578905$$

$$S_{b2} = 0,323739$$

$$S_b = 0,56898$$

$$b/S_b = 1,172503 *$$

$$* t(n-2), 0,05 = 2,3685 *$$

$$S_{r2} = 0,015588$$

$$S_r = 0,12485$$

$$* r/S_r = 6,095314$$



*Representan valores de Tablas correspondientes a cada Test para un alfa de 0,05.

Tabla 3: Registro de datos para determinar el Contraste para Diferencias Apareadas:					
Ayuno	Ingesta	di	di2	di-dm	(di-dm)2
10	9	1	1	-0,2069	0,04281
9	8	1	1	-0,2069	0,04281
9	7	2	4	0,7931	0,62901
8	7	1	1	-0,2069	0,04281
8	7	1	1	-0,2069	0,04281
9	7	2	4	0,7931	0,62901
10	9	1	1	-0,2069	0,04281
10	8	2	4	0,7931	0,62901
9	7	2	4	0,7931	0,62901
8	7	1	1	-0,2069	0,04281
7	8	1	1	-2,2069	4,87039
8	7	1	1	-0,2069	0,04281
9	8	1	1	-0,2069	0,04281
8	7	1	1	-0,2069	0,04281
6	5	1	1	-0,2069	0,04281
9	8	1	1	-0,2069	0,04281
9	7	2	4	0,7931	0,62901
9	8	1	1	-0,2069	0,04281
9	8	1	1	-0,2069	0,04281
9	8	1	1	-0,2069	0,04281
8	7	1	1	-0,2069	0,04281
9	8	1	1	-0,2069	0,04281
9	8	1	1	-0,2069	0,04281
10	9	1	1	-0,2069	0,04281
8	7	1	1	-0,2069	0,04281
9	7	2	4	0,7931	0,62901
9	8	1	1	-0,2069	0,04281
10	8	2	4	0,7931	0,62901
10	8	2	4	0,7931	0,62901
255	220	35	53		10,7586
8,7931	7,58621	1,207		S2d =	0,38424
				Sd =	0,6198

$$S_{dm} = 0,1151$$

$$t(n-1) 10,4859$$

$$tabla -1,7011$$

Los resultados del análisis estadístico de este trabajo permitieron inferir que para el grosor de la pared del estómago utilizando los Coeficientes de Correlación, Regresión y Determinación y el Contraste para Diferencias Apareadas:

a- El Coeficiente de Correlación indica que existe un grado de asociación importante ($r = 0.761$) entre la disminución del grosor de la pared del estómago y la ingesta líquida.

b- El Coeficiente de Regresión no explica una relación de causa (ingesta de líquido) y efecto (disminución de la pared).

c- El Coeficiente de Determinación admite una relación lineal poco significativa (0,5789) entre la ingesta y la disminución del grosor de la pared del estómago.

d- El Contraste para Diferencias Apareadas establece diferencias muy significativas entre las medias del grosor de la pared del estómago del equino en ayuno y con ingesta líquida.

Conclusiones

La dinámica del estómago del equino puede ser estudiada a través de la ultrasonografía.



Este procedimiento simple permite evaluar la anatomofisiología estomacal y puede ser utilizado en el protocolo para el diagnóstico de las patologías abdominales del equino. Con el propósito de obtener una mejor determinación del grosor de la pared del estómago se estableció un área restringida respecto a la descrita en la bibliografía, ubicando la curvatura mayor en la línea que une la articulación escapulo humeral con los espacios intercostales 10° a 13° del hemiabdomen izquierdo, estandarizando de esta manera la ventana de exploración ultrasonográfica.

Estadísticamente se concluyó que existe una fuerte asociación entre las variables disminución de la pared del estómago e ingesta líquida, pero no se estableció una relación de dependencia entre ambas. Existen diferencias muy significativas entre las medias del grosor de la pared del estómago en ayuno y con ingesta líquida.

En la bibliografía consultada no se encontraron referencias para la comparación de los resultados.



Bibliografía

- Ashdow, R.; Done, S. 1987.** Colour Atlas of Veterinary Anatomy. Volumen 2: The Horse. Ed. Mosby-Wolfe. Inglaterra.
- Clayton, H.; Flood, P. 1997.** Anatomía aplicada dos grandes animais. Ed. Manole Ltda.. Brasil.
- Douglas Byars, D.; Bain, F. 1998.** Gastrointestinal and peritoneal evaluation. In Rantanen, N., McKinnon, A.: Equine diagnostic ultrasonography. Williams & Wilkins. U.S.A.
- Fontaine, G.; Reid Hanson, R.; Rodgeron, D.; Steiger, R. 1999.** Ultrasound evaluation of equine gastrointestinal disorders. Compendium of continuous education: Vol.21 N° 3: 253-262. U.S.A.
- Getty, R.; Sisson y Grossman. 1990.** Anatomía de los Animales Domésticos. Salvat. 5° ed. Tomo I. España.
- Goddard, P.J. 1995.** Ecografía Veterinaria. Editorial Acribia. España.
- Monina, M.; Vera, O.; Della Croce, M.; Heritier, J.; Ierace, A.; Galetti, E.; Rossetto, L.; Verna, M.; Véspoli Pucheu; V. 2002.** Guía de aprendizaje: Semiología del aparato digestivo. Cátedra de Semiología y Propedéutica. Facultad de Ciencias Veterinarias. Universidad Nacional de La Pampa.
- Nylan, T; Matton, J. S. 1995.** Veterinary Diagnostic Ultrasound. W.B. Saunders Co. U.S.A.
- Rantanen, N.; McKinnon, A. 1998.** Equine Diagnostic Ultrasonography. Williams & Wilkins. U.S.A.
- Schmitz, D. 1998.** Abdominal Ultrasonography. In Rantanen, N., McKinnon, A.: Equine diagnostic ultrasonography. Williams & Wilkins. U.S.A.

